599/b

Digitized by the Internet Archive
in 2019 with funding from
Wellcome Library

https://archive.org/details/b30459643

344/

TRAITÉ ÉLÉMENTAIRE

D'ANATOMIE.

Atlas.

Paris — Imp. de P. Baudouin, rue Mignon, 2.

ATLAS ÉLÉMENTAIRE

D'ANATOMIE

DESCRIPTIVE,

REPRÉSENTANT TOUTES LES PARTIES DU CORPS HUMAIN.

PAR A.-L.-J. BAYLE,

DOCTEUR EN MÉDECINE, PROFESSEUR AGRÉGÉ DE LA FACULTÉ DE PARIS, ANCIEN BIBLIOTHÉCAIRE ADJOINT DE LA MÊME FACULTÉ, MÉDECIN DES DISPENSAIRES, MEMBRE DE L'ACADÉMIE ROYALE DE MÉDECINE DE NAPLES ET DE PLUSIEURS AUTRES SOCIÉTÉS SAVANTES.

CET ATLAS PEUT SERVIR A TOUS LES TRAITÉS D'ANATOMIE.

PARIS.

MÉQUIGNON-MARVIS FILS, LIBRAIRE-ÉDITEUR,

RUE DE L'ÉCOLE-DE-MÉDECINE, 3.

Pl. 1.

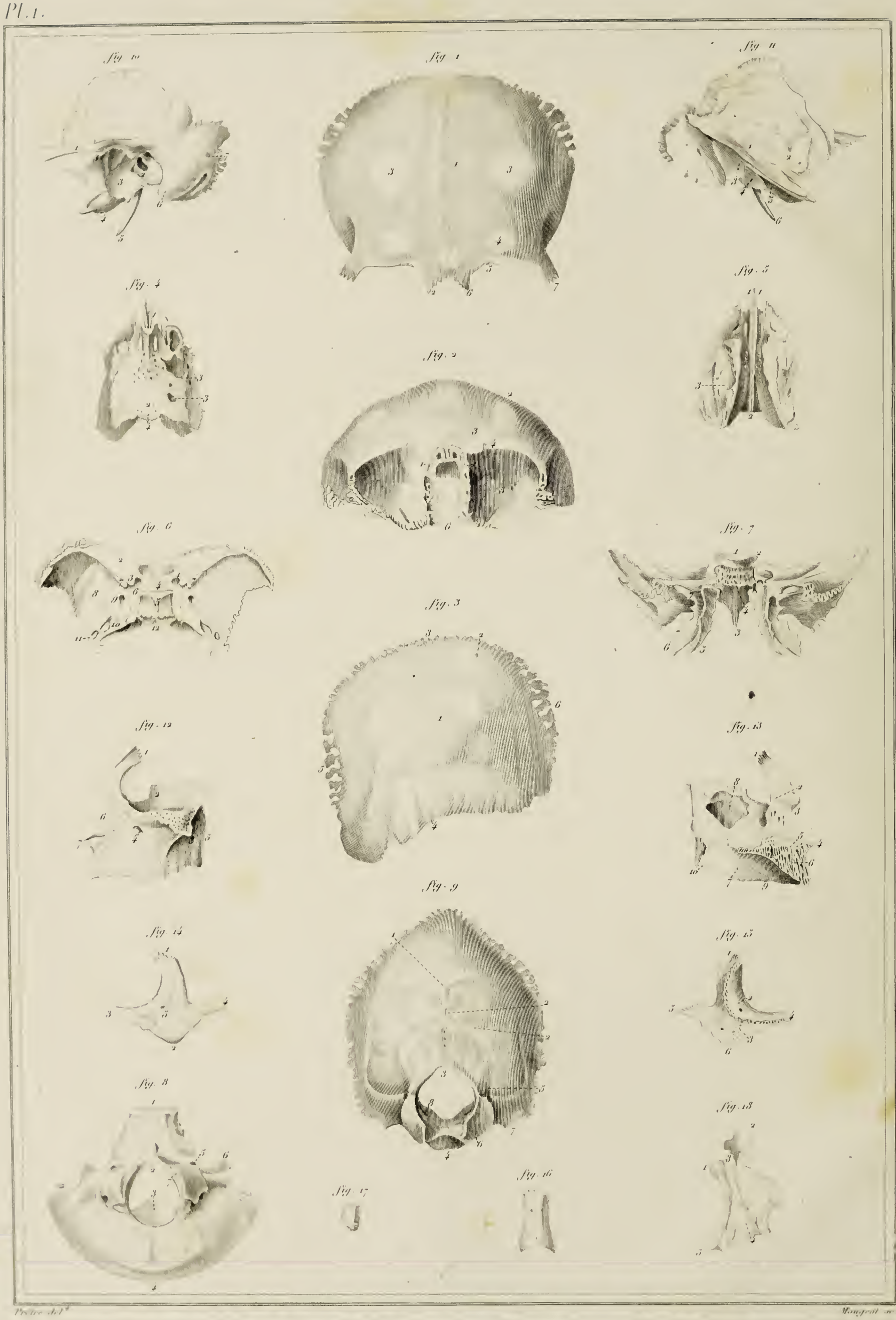
Fig. 10
Fig. 1
Fig. 11
Fig. 4
Fig. 5
Fig. 2
Fig. 6
Fig. 7
Fig. 3
Fig. 12
Fig. 13
Fig. 9
Fig. 14
Fig. 15
Fig. 8
Fig. 17
Fig. 16
Fig. 18

PLANCHE I.

OS.

Fig. 1. *Os coronal.* (face antérieure).

1. Suture sagittale.—2. Échancrure nasale.—3. 3. Bosse nasale. — 4. Bosse frontale. — 5. Arcade sourcilière. — 6. Apophyse orbitaire interne. —7. Apophyse orbitaire externe.

Fig. 2. *Le même os* (vu par sa face inférieure).

1. Ouverture des sinus frontaux. — 2. Bosse frontale. — 3. Arcade sourcilière. — 4. Arcade orbitaire. — 5. Région orbitaire. — 6. Échancrure ethmoïdale.

Fig. 3. *Pariétal gauche* (face externe).

1. Bosse pariétale. — 2. Trou pariétal. — 3. Bord frontal. — 4. Bord temporal. — 5. Bord antérieur ou coronal. — 6. Bord postérieur ou occipital.

Fig. 4. *Ethmoïde* (face supérieure).

1. Apophyse crista-galli.— 2. Gouttières profondes.—3. 3. Cellules ethmoïdales.—4. Bord postérieur de la lame criblée.

Fig. 5. *Le même* (représenté par sa face inférieure).

1. 1. Lame verticale.—2. Gouttières profondes placées sur les côtés de la lame verticale. — 3. Cornet moyen.

Fig. 6. *Sphénoïde* (face supérieure).

1. Trou optique. — 2. Face supérieure de la petite aile. — 3. Apophyse clinoïde antérieure. — 4. Fosse pituitaire. — 5. Lame carrée. — 6. Apophyse clinoïde postérieure. — 7. Fente sphénoïdale. — 8. Face supérieure de la grande aile. — 9. Trou maxillaire supérieur. — 10. Trou maxillaire inférieur.—11. Trou sphéno-épineux.—12. Face postérieure du corps de l'os.

Fig. 7. *Le même os* (vu par sa face postérieure).

1. Lame carrée. — 2. Apophyse clinoïde postérieure. — 3. Crête moyenne de la face inférieure. — 4. Trou vidien. — 5. Aile interne de l'apophyse pterygoïde. — 6. Aile externe de la même apophyse. — 7. Fosse ptérygoïdienne.

Fig. 8. *Occipital* (vu par sa partie inférieure).

1. Apophyse basilaire. — 2. Grand trou occipital. — 3. Angle supérieur. — 4. Protubérance occipitale externe. — 5. Trou condyloïdien antérieur. — 6. Apophyse jugulaire. — 7. Condyles.

Fig. 9. *Le même os* (vu par sa face postérieure).

1. Protubérance occipitale externe.—2. 2. Crête occipitale externe. — 3. Grand trou occipital.—4. Apophyse basilaire. — 5. Trou condyloïdien postérieur. — 6. Condyle.—7. Apophyse jugulaire. — 8. Trou condyloïdien antérieur.

Fig. 10. *Temporal* (face externe).

1. Apophyse zygomatique.—2. Conduit auditif externe.— 3. 3. Fente glénoïdale.—4. Le rocher.—5. Apophyse styloïde. — 6. Apophyse mastoïde — 7. Trou mastoïdien.

Fig. 11. *Le même os* (vu par sa face interne).

1. Face supérieure du rocher. — 2. *Hiatus* de Fallope. — 3. Face postérieure du rocher. — 4. Lames articulées avec l'os palatin. — 5. Conduit auditif interne. — 6. Apophyse styloïde.

Fig. 12. *Os maxillaire supérieur gauche* (face externe).

1. Apophyse montante. — 2. Face orbitaire. — 3. Apophyse malaire. — 4. Fosse canine. — 5. Tubérosité maxillaire. — 6. Ouverture antérieure des fosses nasales. — 7. Épine nasale.

Fig. 13. *Le même os* (vu par sa face interne).

1. Apophyse montante. — 2. Portion du méat moyen. — 3. Échancrure nasale. — 4. Epine nasale. — 5. Apophyse palatine. — 6. Portion du conduit palatin antérieur. — 7. Voûte palatine.—8. Sinus maxillaire.—9. Bord alvéolaire. — 10. Tubérosité maxillaire.

Fig. 14. *Os de la pommette du côté gauche* (face externe).

1. Angle supérieur de cet os. — 2. Angle inférieur. — 3. Angle antérieur. — 4. Angle postérieur. — 5. Trous malaires.

Fig. 15. *Le même os* (face interne).

1. Angle supérieur de cet os. — 2. Face supérieure ou orbitaire. — 3. Portion rugueuse de cette face. — 4. Angle antérieur. — 5. Angle postérieur. — 6. Angle inférieur.

Fig. 16. *Os propres du nez* (face externe).

Fig. 17. *Os unguis.*

Fig. 18. *Os palatin* (face externe).

1. Apophyse sphénoïdale. — 2. Apophyse orbitaire. — 3. Echancrure du trou sphéno-palatin. — 4. Gouttière du canal palatin postérieur — 5. Tubérosité de l'os.

Pl. 2.

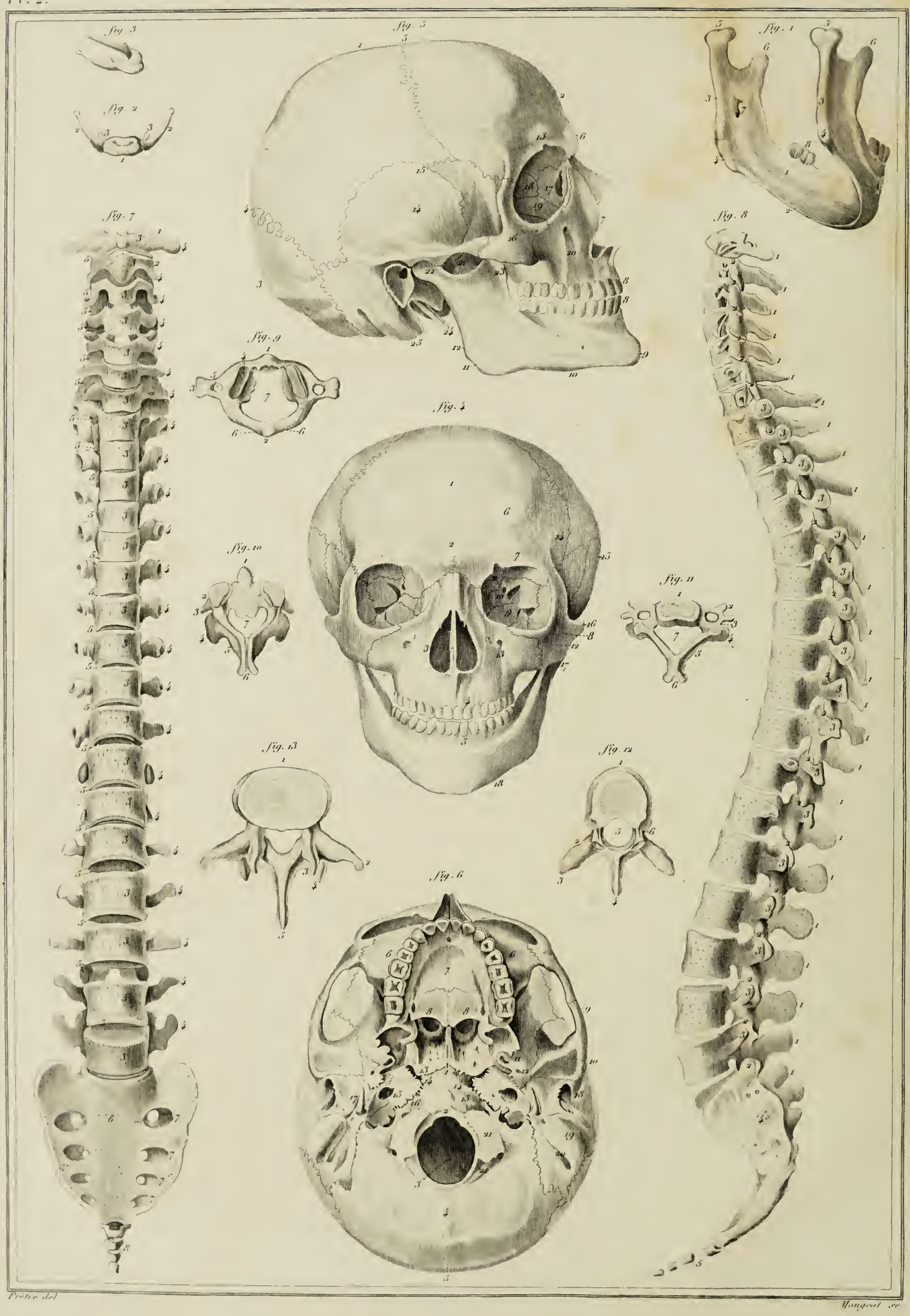

Pretre del

Mongeot sc

PLANCHE II.

OS.

Fig. 1. *Mâchoire inférieure.*

1. Face interne. — 2. Base. — 3. 3. Bords parotidiens. — 4. 4. Angles de la mâchoire. — 5. 5. Condyles. — 6. 6. Apophyse coronoïde. — 7. Conduit dentaire. — 8. Bord dentaire.

Fig. 2. *Os hyoïde.*

1. Corps de l'os. — 2. 2. Grandes cornes. — 3. 3. Petites cornes.

Fig. 3. *Le même os* (vu de côté).

Fig. 4. *Tête* (vue par sa région antérieure).

1. Os frontal. — 2. Bosse nasale. — 3. Ouverture antérieure des fosses nasales. — 4. Bord alvéolaire supérieur. — 5. Bord alvéolaire inférieur. — 6. Bosse frontale. — 7. Arcade orbitaire du frontal. — 8. Os malaire. — 9. Surface orbitaire de l'os sus-maxillaire. — 10. Os planum de l'ethmoïde. — 11. Paroi supérieure de l'orbite. — 12. Face externe de l'os malaire. — 13. Fosse canine et trou sous-orbitaire. — 14. Fosse temporale. — 15. Temporal. — 16. Arcade zygomatique. — 17. Mâchoire inférieure. — 18. Base de la mâchoire.

Fig. 5. *Tête* (vue de côté).

1. Sommet de la tête. — 2. Le front. — 3. L'occiput. — 4. Suture lambdoïde. — 5. Suture frontale. — 6. Bosse nasale. — 7. Ouverture antérieure des fosses nasales. — 8. 8. Arcades dentaires. — 9. Menton. — 10. Base de la mâchoire inférieure. — 11. Angle du même os. — 12. Bord postérieur du même os. — 13. Arcade orbitaire et trou orbitaire postérieur. — 14. Fosse temporale. — 15. Suture écailleuse. — 16. Os et trou malaire. — 17. Os unguis. — 18. Os planum de l'éthmoïde. — 19. Paroi inférieure de l'orbite. — 20. Fosse canine et trou sous-orbitaire. — 21. Bord parotidien de la mâchoire. — 22. Apophyse coronoïde. — 23. Canal dentaire inférieur. — 24. Ligne myloïdienne. — 25. Tubérosité maxillaire.

Fig. 6. *Base du crâne.*

1. Suture transversale unissant l'aphophyse basilaire avec le corps du sphénoïde. — 2. Apophysebasilaire. — 3. Grand trou occipital. — 4. Crête occipitale externe. — 5. Protubérance occipitale externe. — 6. 6. Arcades dentaires supérieure. — 7. Voûte palatine. — 8. 8. Ouverture postérieure des fosses nasales. — 9. Apophyse zygomatique. — 10. Cavité glénoïde. — 11. Trou maxillaire inférieur. — 12 Trou sphéno-épineux. 1 — 3. Trou déchiré antérieur. — 14. 14. Sommet du rocher. — 15. 15. Orifice inférieur du canal carotidien. — 16. Orifice externe du trou condyloïdien antérieur. — 17. Apophyse vaginale et petite cavité qui reçoit l'apophyse styloïde. — 18. Conduit auditif externe. — 19. Apophyse mastoïde. — 20. Rainure digastrique. — 21. Condyle de l'occipital. — 22. Fosse et trou condyloïdiens postérieurs.

Fig. 7. *Colonne vertébrale* (face antérieure).

1. Atlas. — 2. Axis. — 3. 3. 3. 3. 3. Corps des vertèbres. — 4. 4. 4. 4. 4. Apophyses transverses. — 5. 5. 5. 5. 5. Espaces inter-vertébraux. — 6. Face antérieure du sacrum. — 7. 7. 7. 7. Trous sacrés antérieurs. — 8. Coccyx.

Fig. 8. *Colonne vertébrale* (vue de côté).

1. 1. 1. 1. 1. Série des apophyses épineuses. — 2. 2. 2. 2. 2. Apophyses articulaires. — 3. 3. 3. 3. 3. Apophyses transverses. — 4. Face latérale du sacrum. — 5. Pièces du coccyx.

Fig. 9. *Première vertèbre cervicale (atlas)* (face postérieure).

1. Arc antérieur ou petit arc. — 2. Tubercule de l'arc postérieur. — 3. Apophyses transverses. — 4. Apophyses articulaires supérieures. — 5. Trou des apophyses transverses. — 6. 6. Grand arc ou arc postérieur. — 7. Trou vertébral.

Fig. 10. *Seconde vertèbre cervicale (axis)* (face supérieure et postérieure).

1. Apophyse odontoïde. — 2. Apophyses articulaires supérieures. — 3. Apophyses transverses. — 4. Apophyses articulaires inférieures. — 5. Lames. — 6. Apophyse épineuse. — 7. Trou vertébral.

Fig. 11. *Quatrième vertèbre cervicale* (face supérieure).

1. Corps. — 2. Apophyses transverses. — 3. Gouttière qui concourt à la formation du trou de conjugaison. — 4. Apophyses articulaires supérieures. — 5. Lames. — 6. Apophyses épineuses. — 7. Trou vertébral.

Fig. 12. *Huitième vertèbre dorsale* (vue par sa face supérieure).

1. Corps. — 2. Apophyses articulaires. — 3. Apophyses transverses. — 4. Apophyse épineuse. — 5. Trou vertébral. — 6. Échancrure qui concourt à former le trou de conjugaison.

Fig. 13. *Quatrième vertèbre lombaire* (vue par sa face supérieure).

1. Corps. — 2. Apophyses transverses. — 3. Apophyses articulaires supérieures. — 4. Apophyses articulaires inférieures. — 5. Apophyse épineuse.

Pl. 3.

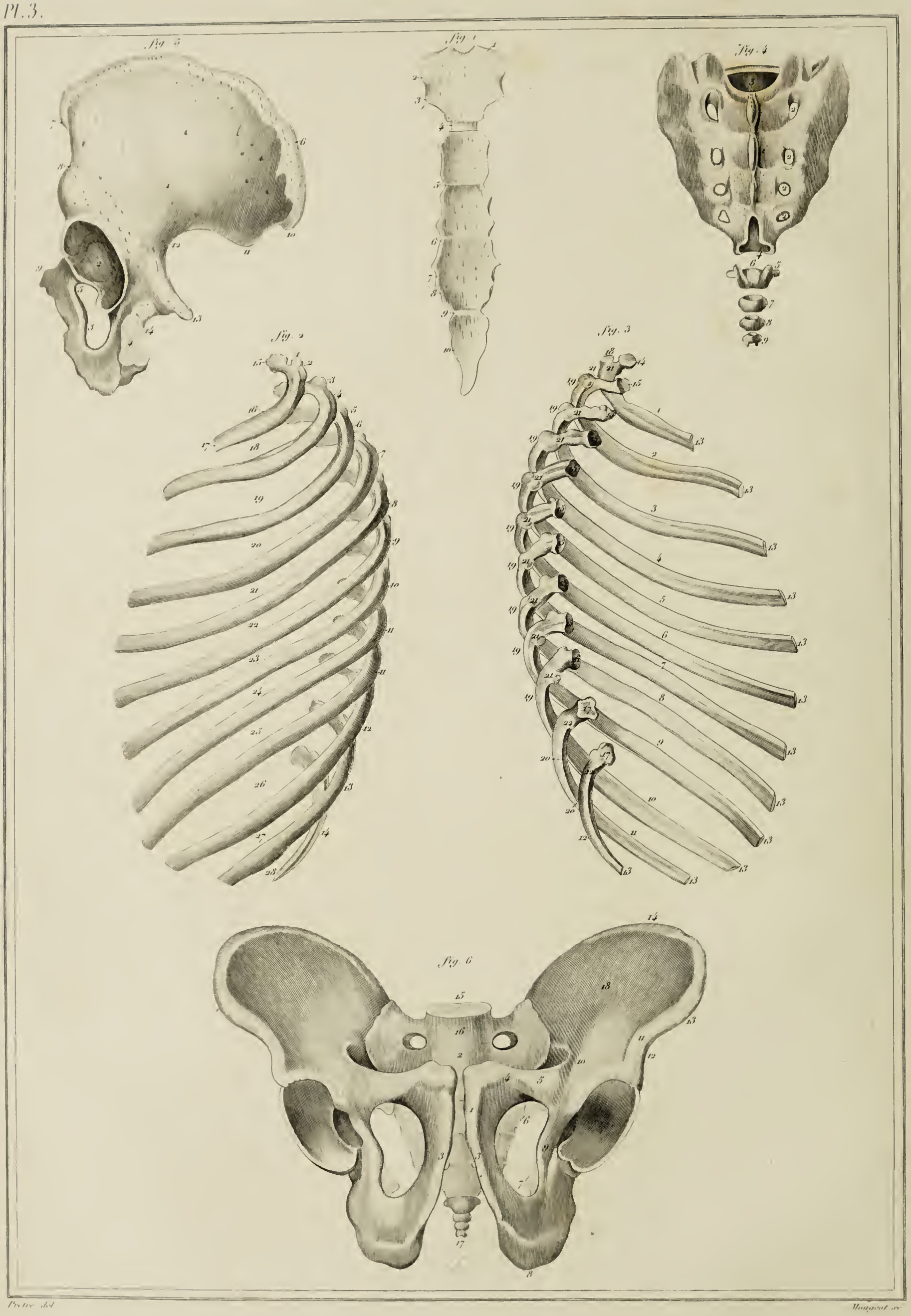

Prêtre del.

Mouquet sc.

PLANCHE III.

OS.

Fig. 1. *Sternum* (face antérieure.)

1. Surface de cet os, s'articulant avec la clavicule. — 2. 3. Surface oblongue recevant le cartilage de prolongement de la première côte. — 4. Cavité formée par la jonction de la première et de la seconde pièce du sternum. — 5. Cavité pour le cartilage de la troisième côte. — 6. Cavité pour le cartilage de la quatrième côte. — 7. Cavité pour le cartilage de la cinquième côte. — 8. Cavité qui reçoit le cartilage de la sixième côte. — 9. Jonction de l'appendice xiphoïde avec la pièce voisine de l'os. — 10. Appendice xiphoïde

Fig. 2. *Les douze côtes* (face externe).

1. Tubérosité de la première côte. — 2. Angle de la même côte. — 3. Tubérosité et — 4. Angle de la seconde côte. — 5. Tubérosité de la troisième côte. — 6. Angle de la même côte. — 7. Quatrième côte. — 8. Cinquième côte. — 9. Sixième côte. — 10. Septième côte. — 11. 11. Huitième et neuvième côtes. — 12. Dixième côte. — 13. Onzième côte. — 14. Douzième ou dernière côte. — 15. Tête de la première côte. — 16. Bord interne ou concave de la première côte. — 17. Extrémité antérieure de cette côte. — 18. 19. 20. 21. 22. 23. 24. 25. 26. 27. 28. Premier, deuxième, troisième, quatrième, cinquième, sixième, septième, huitième, neuvième, dixième, onzième espaces intercostaux.

Fig. 3. *Les douze côtes* (face interne).

1. 2. 3. 4. 5. 6. 7. Les sept premières côtes, (côtes sternales.) — 8. 9. 10. 11. 12. Les cinq dernières côtes (côtes abdominales). — 13. 13. 13. 13. 13. Extrémité antérieure des côtes. — 14. Tête de la première côte. — 15. 15. 15. 15. 15. Têtes des seconde, troisième, quatrième, cinquième, sixième, septième, huitième, neuvième côtes. — 16. 17. 17. Têtes des trois dernières côtes. — 18. Tubérosité de la première côte. — 19. 19. 19. 19. 19. Tubérosités des seconde, troisième, quatrième, cinquième, sixième, septième, huitième, neuvième et dixième côtes. — 20. 20. Partie postérieure des deux dernières côtes. — 21. 21. 21. 21. 21. Le col des dix premières côtes. — 22. 21. Le corps des deux dernières côtes.

Fig. 4. *Sacrum* (face postérieure).

1. Apophyses épineuses. — 2. 2. 2. 2. Trous sacrés postérieurs. — 3. Orifice supérieur du canal vertébral. — 4. Orifice inférieur du même canal. — 5. Les cornes du coccyx. — 6. Échancrure et base de cet os. — 7. 8. 9. Première, seconde et troisième pièces du coccyx.

Fig. 5. *Os iliaque gauche* (face externe).

1. Fosse iliaque externe. — 2. Cavité cotyloïde. — 3. Trou sous-pubien. — 4. Tubérosité de l'ischion. — 5. Branche descendante du pubis. — 6. Crête iliaque. — 7. Epine iliaque antérieure et supérieure. — 8. Epine iliaque antérieure et inférieure. — 9. Epine du pubis. — 10. Epine iliaque postérieure et supérieure. — 11. Epine iliaque postérieure et inférieure. — 12. Grande échancrure sciatique. — 13. Epine sciatique. — 14. Petite échancrure sciatique.

Fig. 6. *Bassin d'homme* (face antérieure).

1. Corps du pubis. — 2. Symphyse pubienne, ou union des deux pubis. — 3. 3. Branches descendantes du pubis. — 4. Epine du pubis. — 5. Branche horizontale du pubis. — 6. Symphyse sacro-iliaque. — 7. Epine iliaque. — 8. Tubérosité de l'ischion. — 9. Echancrure inférieure de la cavité cotyloïde. — 10. Eminence iléopectinée. — 11. Epine iliaque antérieure et supérieure. — 12. Face externe de l'os iliaque. — 13. Epine iliaque antérieure et supérieure. — 14. Crête iliaque. — 15. Base du sacrum. — 16. Face antérieure du sacrum (petit bassin). — 17. Coccyx. — 18. Fosse iliaque.

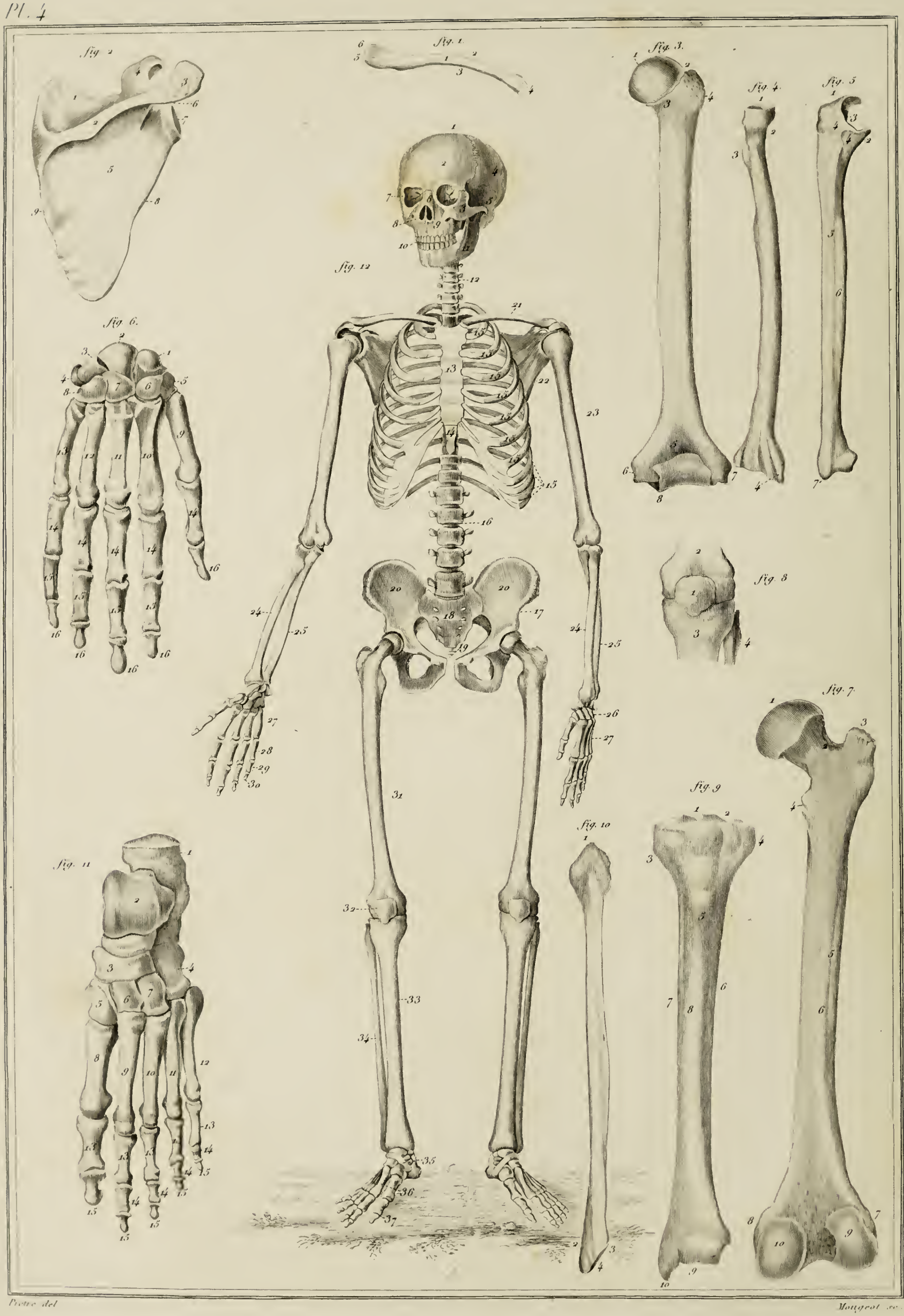

Pictre del

Mougeot sc.

PLANCHE IV.

OS.

Fig. 1. *Clavicule gauche* (face supérieure).

1. Face supérieure de cet os.—2. Bord antérieur.—3. Bord postérieur — 4. Extrémité interne.— 5. Extrémité externe. — 6. Facette s'articulant avec l'apophyse acromion.

Fig. 2. *Omoplate droite* (face postérieure).

1. Fosse sus-épineuse. — 2. Épine de l'omoplate. — 3. Apophyse acromion.—4. Apophyse coracoïde.—5. Fosse sous-épineuse. — 6. Angle supérieur externe. — 7. Cavité glénoïde. — 8. Bord axillaire ou externe. — 9. Bord spinal ou interne.

Fig. 3. *Humérus gauche* (face postérieure).

1. Tête de cet os. — 2. Col de cet os. — 3. Petite tubérosité. — 4. Grosse tubérosité. — 5. Cavité dans laquelle est reçue l'apophyse coronoïde du cubitus.—6. Condyle interne. — 7. Condyle externe. — 8. Sorte de poulie s'articulant avec le cubitus.

Fig. 4. *Radius gauche* (face antérieure).

1. Extrémité supérieure de cet os. — 2. Sorte de col qui soutient l'extrémité supérieure.— 3. Apophyse bicipitale.— 4. Apophyse styloïde.

Fig. 5. *Cubitus gauche* (face postérieure).

1. Olécrâne. — 2. Apophyse coronoïde. — 3. Grande cavité sigmoïde.—4. 4. Petite cavité sigmoïde.—5. Portion de la face antérieure. — 6. Crête longitudinale de cette face. — 7. Apophyse styloïde.

Fig. 6. *Main droite* (face palmaire ou antérieure).

1. Scaphoïde.—2. Os semi-lunaire.— 3. Os pyramidal.— 4. Os pisiforme.— 5. Trapèze.— 6. Trapézoïde. —7. Grand os. — 8. Os crochu. — 9. 10. 11. 12. 13. Premier, second, troisième, quatrième, cinquième os du métacarpe. — 14. 14. 14. 14. 14. Premières phalanges. — 15. 15. 15. 15. Secondes phalanges. — 16. 16. 16. 16. 16. Phalangettes ou troisièmes phalanges.

Fig. 7. *Fémur droit* (face postérieure).

1. Tête du fémur. — 2. Col du même os. — 3. Grand trochanter. — 4. Petit trochanter. — 5. Bord postérieur ou ligne âpre. — 6. Conduit de nutrition du corps de l'os. — 7. Tubérosité interne. — 8. Tubérosité externe. — 9. Condyle interne. — 10. Condyle externe.

Fig. 8. *Rotule.*

1. Rotule. — 2. Extrémité inférieure du fémur. — 3. Extrémité supérieure du tibia. — 4. Côte du pérone.

Fig. 9. *Tibia gauche* (face antérieure).

1. Épine du tibia. — 2. Surface articulaire supérieure. — 3. Tubérosité interne. — 4. Tubérosité externe. — 5. Tubercule auquel se fixe le ligament rotulien. — 6. Face postérieure. — 7. Conduit principal de nutrition de l'os. — 8. Bord interne. — 9. Surface articulaire inférieure. — 10. Excavation destinée à recevoir l'extrémité inférieure du péroné.

Fig. 10. *Péroné gauche* (face postérieure).

1. Épine de l'extrémité supérieure de cet os. — 2. Face externe de la malléole interne. — 3. Surface convexe. — 4. Autre surface s'articulant avec l'astragale.

Fig. 11. *Pied gauche* (face supérieure ou dorsale).

1. Calcaneum. — 2. Astragale. — 3. Scaphoïde. — 4. Cuboïde. — 5. 6. 7. Premier, second, troisième os cunéiforme. — 8. 9. 10. 11. 12. Premier, second, troisième, quatrième, cinquième os du métatarse. — 13. 13. 13. 13. 13. Premières phalanges des orteils. — 14. 14. 14. 14. 14. — Deuxièmes phalanges. 15. 15. 15. 15. Troisièmes phalanges.

Fig. 12. *Squelette d'homme* (vu de face.)

1. La tête. — 2. Coronal. — 3. Os de la pommette. — 4. Pariétal. — 5. Temporal. — 6. Os propres du nez. — 7. Orbites.—8. Narines antérieures.—9. Os maxillaire supérieur.— 10. Arcade dentaire. —11. Mâchoire inférieure. — 12. Vertèbres cervicales. —13. Sternum. — 14. Appendice exiphoïde. — 15. 15. 15. 15. 15. 15. 15. Vraies et fausses côtes. — 16. Vertèbres lombaires. — 17. Bassin. — 18. Sacrum.—19. Coccyx.—20. 20. Os iliaques. —21. Clavicule. — 22. Omoplate. — 23. Humérus. — 24. Radius.— 25. Cubitus. — 26. Carpe. — 27. Métacarpe. — 28. 29. 30. Première, seconde et troisième phalanges.—31. Fémur.—32. Rotule. — 33. Tibia. — 34. Péroné. — 35. Tarse. — 36. Métatarse. — 37. Phalanges.

Pl. 5.

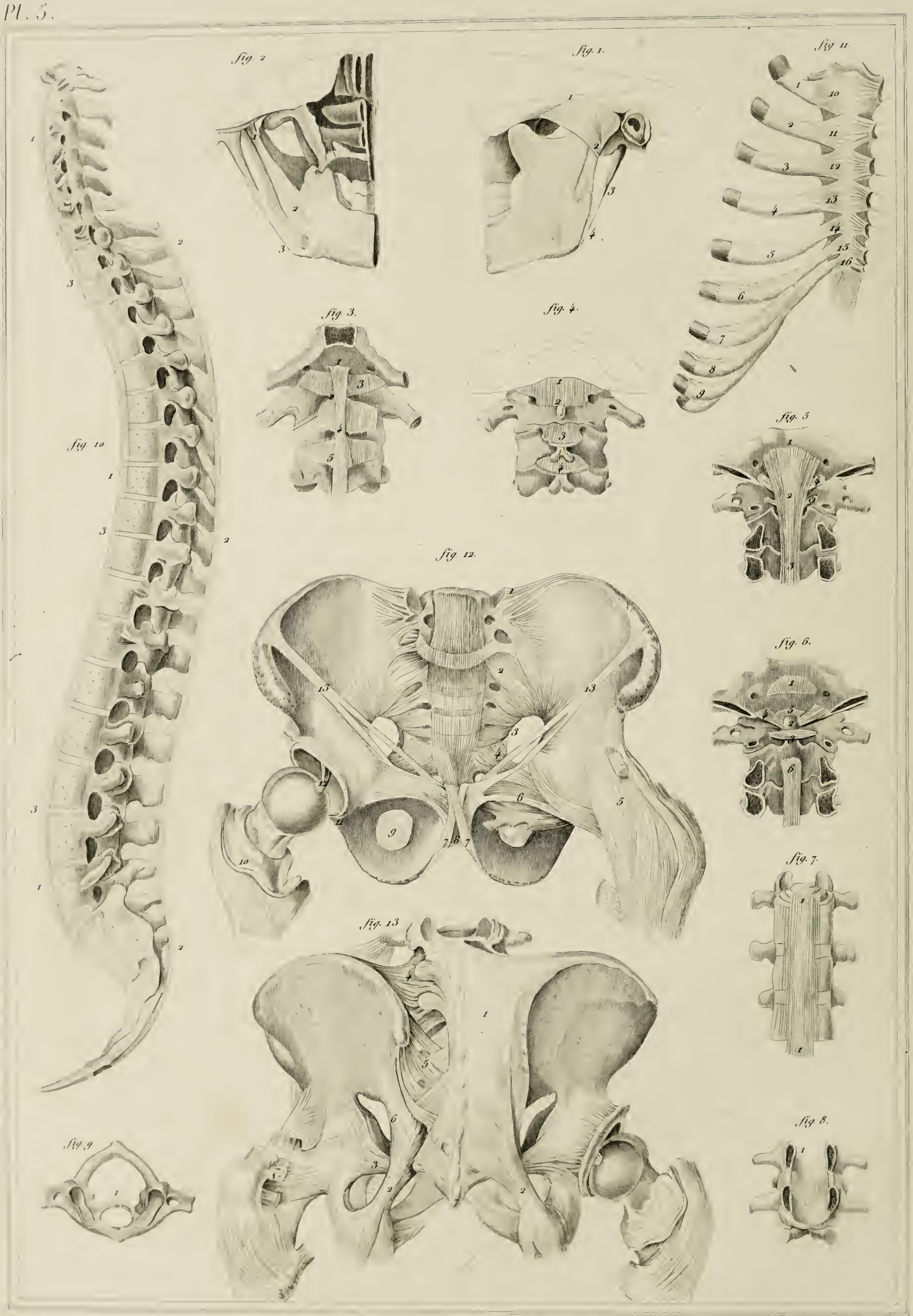

Prêtre del

Mougeot sc

PLANCHE V.

ARTICULATIONS.

Figure 1. *Articulation temporo-maxillaire* (côté gauche).

1. Insertion du ligament latéral externe à la base de l'apophyse zygomatique. — 2. Insertion du même ligament au col de la mâchoire.— 3. Apophyse styloïde.—4. Ligament stylo-maxillaire.

Fig. 2. *La même articulation représentée en dedans.*

1. Extrémité supérieure du ligament latéral interne inséré à l'épine du sphénoïde. — 2. Extrémité inférieure du même ligament. — 3. Ligament stylo-maxillaire.

Fig. 3. *Articulations occipito-atloïdienne et atloïdo-axoïdienne* (face antérieure).

1. Face inférieure de l'apophyse basilaire. — 2. Ligament occipito-atloïdien antérieur. — 3. Faisceau mince du même ligament. — 4. Partie moyenne du ligament atloïdo-axoïdien antérieur. — 5. Partie latérale du même ligament.

Fig. 4. *Articulations occipito-atloïdienne et atloïdo-axoïdienne* (face postérieure).

1. Insertion du ligament occipito-atloïdien postérieur à la partie postérieure du grand trou occipital. — 2. Insertion du même ligament à l'arc postérieur de l'atlas. — 3. Ligament atloïdo-axoïdien postérieur. — 4. Premier ligament jaune.

Fig. 5. *Articulation occipito-atloïdienne vue du côté du canal vertébral.*

1. Insertion du ligament occipito-axoïdien dans la gouttière basilaire. — 2. Ligament occipito-axoïdien. — 3. Continuation du même ligament avec le ligament vertébral postérieur. —4. Portion des ligamens odontoïdiens recouverts par le ligament occipito-axoïdien. — 5. Extrémité du ligament transverse de l'atlas.

Fig. 6. *Articulations occipito-axoïdienne et atloïdo-axoïdienne* (face postérieure).

1. Portion du ligament occipito-axoïdien. — 2. Apophyse odontoïde. — 3. Ligament transverse. — 4. Ligament odontoïdien. — 5. Ligament occipito-atloïdien vu par sa face postérieure. — 6. Extrémité inférieure du ligament occipito-axoïdien.

Fig. 7. *Les trois premières vertèbres lombaires avec les cartilages inter-vertébraux.*

1. 1. Grand ligament vertébral antérieur.

Fig. 8. *Lames des vertèbres avec les ligamens jaunes qui remplissent leurs intervalles.*

1. Ligamens jaunes.

Fig. 9. *Atlas avec le ligament transverse de l'articulation atloïdo-axoïdienne* (face supérieure).

1. Ligament transverse de l'atlas.

Fig. 10. *Colonne vertébrale d'adulte représentée de profil.*

1. 1. 1. Grand ligament vertébral antérieur. — 2. 2. 2. Ligament sur-épineux. — 3. 3. 3. Fibro-cartilages inter-vertébraux.

Fig. 11. *Articulations des sept premières côtes avec le sternum au moyen de leurs cartilages de prolongement.*

1. 2. 3. 4. 5. 6. 7. 8. 9. Cartilages des neuf premières côtes.— 10. 11. 12. 13. 14. 15. 16. Ligamens antérieurs des articulations costo-sternales.

Fig 12. *Plan antérieur du bassin avec ses ligamens.*

1. Ligamens ilio-lombaires. — 2. Ligamens ilio-lombaires antérieurs. — 3. Grand ligament sacro-sciatique. — 4. Petit ligament sacro-sciatique.—5. Capsule fibreuse coxo-fémorale. — 6. Pilier inférieur de la même capsule. — 7. Ligamens pubiens antérieurs croisés. — 8. Ligament pubien antérieur triangulaire.—9. Ligament du trou sous-pubien.— 10. Capsule synoviale coxo-fémorale renversée.—11. Ligament cotyloïdien. — 12. Ligament inter-articulaire. — 13. Arcade crurale.

Fig. 13. *Plan postérieur du bassin avec ses ligamens.*

1. Aponévrose lombo-sacrée. — 2. Grand ligament sacro-sciatique. — 3. Petit ligament sacro-sciatique. — 4. Ligament ilio-lombaire. — 5. Ligament sacro-iliaque postérieur. —6. Ligament sacro-iliaque inférieur.— 7. Ligament sacro-coccygien postérieur.

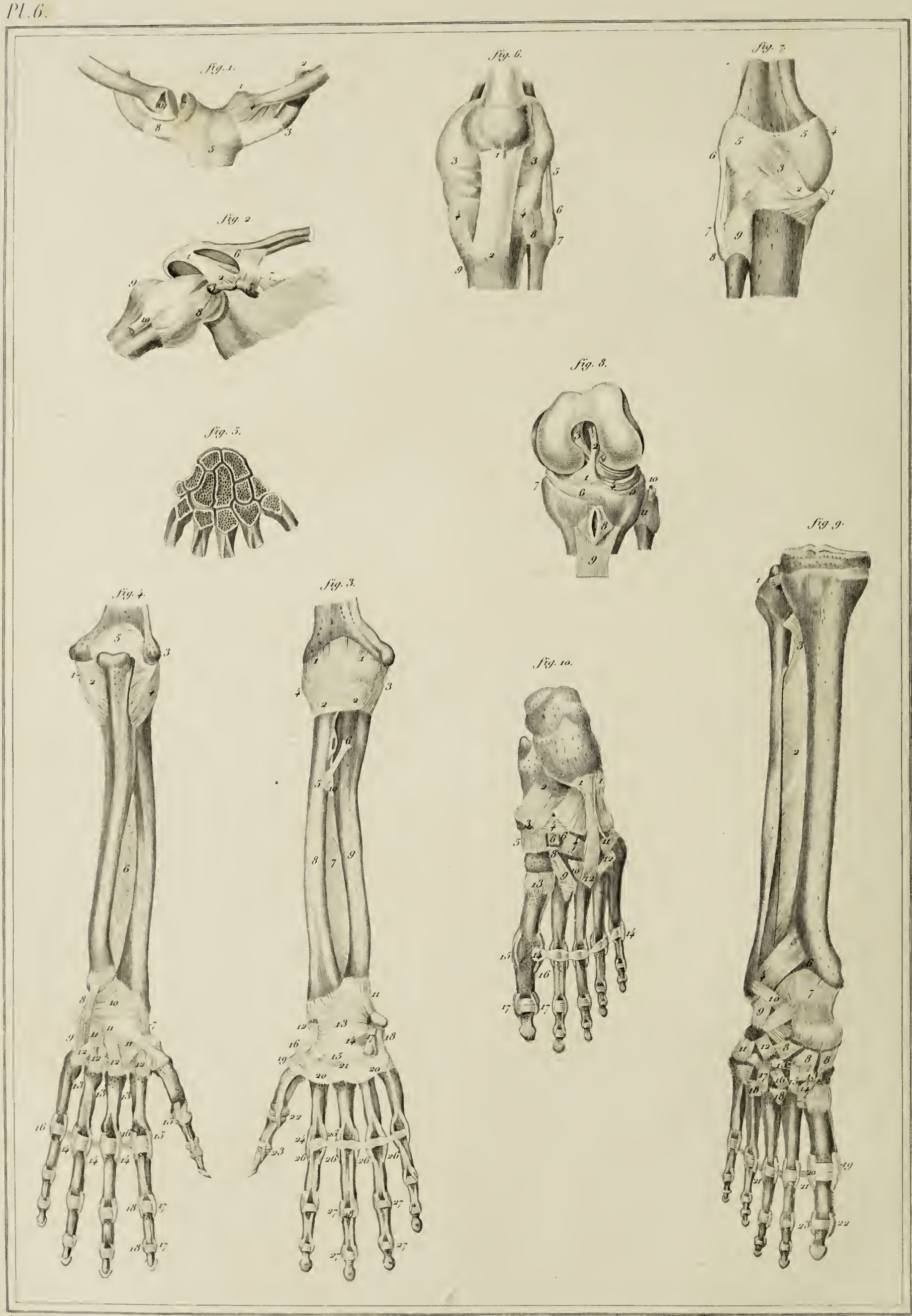

Prêtre del.

Mougeot sc.

PLANCHE VI.

ARTICULATIONS.

Figure 1. *Articulation sterno-claviculaire.*

1. Extrémité sternale de la clavicule. —2. Première côte.— 3. Cartilage de prolongement de cette côte. —4. Ligament sterno-claviculaire antérieur.— 5. Ligament costo-claviculaire.— 6. Surface articulaire de la clavicule. —7. Surface articulaire du sternum. —8. Cartilage de prolongement de la première côte.

Fig. 2. *Articulations scapulo-claviculaire et scapulo-humérale.*

1. Ligament acromio-coracoïdien.— 2. Insertion du même ligament à l'apophyse coracoïde.— 3. Apophyse coracoïde.— 4. Partie moyenne de cette apophyse. — 5. Ligament coraco-claviculaire.— 6. Insertion de ce ligament à la face inférieure de la clavicule. — 7. Ligament coracoïdien. — 8. Capsule de l'articulation scapulo-humérale. —9. Ligament capsulaire. — 10. Tendon du muscle biceps.

Fig. 3. *Articulations des os de l'avant-bras et de la main.*

1.1. Ligament antérieur de l'articulation huméro-cubitale.— 2.2. Insertion de ce ligament au ligament annulaire du radius. —3. Ligament latéral interne. —4. Ligament latéral externe. —5 et 6. Insertions du ligament rond au radius et au cubitus.— 7. Ligament inter-osseux.—8 et 9. Insertions de ce ligament au bord interne du radius et au bord externe du cubitus.—10. Ouverture supérieure du ligament inter-osseux. — 11. Ligament latéral interne de l'articulation radio-carpienne. —12. Ligament latéral externe de la même articulation.— 13. Ligament antérieur de l'articulation radio-carpienne. — 14. Ligamens palmaires des articulations des os du carpe. (1re *rangée*).—15. Les mêmes ligamens des mêmes articulations. (2e *rangée*). — 16. Ligament latéral externe de l'articulation des deux rangées du carpe entre elles. —17. Ligament qui va de l'os pisiforme à l'apophyse de l'os unciforme. — 18. Ligament qui s'étend de l'os pisiforme au 5e os du métacarpe. — 19. Ligament capsulaire de la 1re articulation carpométacarpienne.—20. 20. Ligamens métacarpiens palmaires supérieurs. — 21. Ligamens carpo-métacarpiens palmaires.—22. Ligament latéral externe d'une articulation métacarpo-phalangienne. —23. Ligament latéral externe d'une articulation phalangienne. —24. Ligament latéral externe d'une autre articulation métacarpo-phalangienne. — 25. Ligament latéral interne d'une articulation métacarpo-phalangienne. — 26. 26. 26. 26. Ligament métacarpien palmaire inférieur. — 27. 27. 27. 27. Ligamens latéraux des articulations phalangiennes.— 28. Ligament antérieur d'une articulation phalangienne.

Fig. 4. *Les mêmes articulations vues par leur face postérieure.*

1. Ligament latéral interne.—2. Insertion du même ligament au cubitus et en dedans de l'olécrane.— 3. Condyle externe de l'humérus. —4. Ligament annulaire du radius. —5. Ligament postérieur de l'articulation huméro-cubitale. —6. Ligament inter-osseux. — 7. Ligament latéral externe de l'articulation radio-carpienne. —8. Ligament latéral interne de la même articulation. — 9. Ligament étendu entre l'os pisiforme et le 5e os du métacarpe. — 10. Ligament postérieur de l'articulation radio-carpienne.—11.11.11. Ligamens dorsaux des articulations carpiennes.—12.12.12.12. Ligamens carpo-métacarpiens dorsaux. — 13. 13. 13. Ligamens dorsaux des articulations métacarpiennes.—14. 14. 14. Ligament métacarpien palmaire inférieur. —15. 15. Ligament latéral externe d'une articulation métacarpo-phalangienne.—16. 16. Ligament latéral interne de la même articulation. —17. 17. Ligament latéral externe des articulations phalangiennes.—18. 18. Ligament latéral interne des mêmes articulations.

Fig. 5. *Os du carpe et du métacarpe sciés verticalement pour montrer leurs articulations et leurs synoviales.*

Fig. 6. *Articulations tibio-fémorale, tibio-péronière supérieure et rotulienne* (face antérieure).

1. Ligament rotulien. —2. Insertion du même ligament au tibia.— 3. 3. Membrane synoviale passant au-devant des condyles du fémur.— 4. 4. Membrane synoviale passant des condyles du fémur sur le tibia.— 5. Insertion du ligament latéral externe de l'articulation du genou au fémur.— 6. Insertion du même ligament à—7, la tête du péroné.—8. Ligament antérieur de l'articulation péronéo-tibiale supérieure.— 9. Ligament latéral interne de l'articulation du genou.

Fig. 7. *Les mêmes articulations représentées par leur face postérieure.*

1. Tendon du muscle demi-membraneux.—2. Fibres de ce tendon se continuant avec le ligament postérieur de l'articulation du genou. — 3. Ouverture que présente la partie moyenne du ligament précédent. — 4. Insertion du même ligament au-dessus du condyle externe du fémur. —5. Capsule synoviale. — 6. Insertion du ligament latéral externe de l'articulation du genou au fémur.— 7. Insertion du même ligament à —8, La tête du péroné. — 9. Ligament postérieur de l'articulation péronéo-tibiale supérieure.

Fig. 8. *Intérieur de l'articulation tibio-fémorale gauche.*

1. Ligament croisé antérieur.— 2. Insertion du même ligament au condyle externe du fémur. — 3. Autre insertion du même ligament au condyle interne.— 4. Fibro-cartilage semilunaire externe. — 5. Bord externe du même cartilage. — 6. Fibro-cartilage semilunaire interne.— 7. Bord externe du même fibro-cartilage. —8. Petite poche synoviale ouverte par sa partie supérieure. — 9. Ligament rotulien renversé. — 10. Ligament latéral externe.— 11. Ligament antérieur de l'articulation péronéo-tibiale supérieure.

Fig. 9. *Articulations de la jambe et du pied* (face antérieure).

1. Tête du péroné. Articulation péronéo-tibiale supérieure.— 2. Ligament inter-osseux.— 3. Ouverture de l'extrémité supérieure du même ligament. —4. Ligament antérieur de l'articulation péronéo-tibiale inférieure. — 5. Insertion du même ligament au tibia.— 6. Ligament tibio-tarsien. — 7. Ligament scaphoïdo-astragalien.—8.8.8. Ligamens cunéo-scaphoïdiens dorsaux. —9. Ligament calcanéo-cuboïdien supérieur.— 10. Ligament scaphoïdo-cuboïdien dorsal.—11. Ligamens dorsaux. —12. Ligament cunéo-cuboïdien dorsal.— 13. 13. Ligamens transverses dorsaux. — 14. — 15. — 16. Ligamens dorsaux fournis au second os du métatarse par les trois os cunéiformes. — 17. Ligament dorsal de la 3e articulation tarso-métatarsienne.—18. 18. Ligamens transverses.—19. Ligament latéral interne, et 20. Ligament latéral externe de la 1re articulation métatarso-phalangienne. — 21. 21. Ligament métatarsien transverse.—22. Ligament latéral interne, et—23. Ligament latéral externe de l'articulation phalangienne du gros orteil.

Fig. 10. *Articulations du pied* (face inférieure).

1.1. Ligament calcanéo-cuboïdien inférieur.—2. Insertion du ligament calcanéo-scaphoïdien inférieur au calcanéum. — 3. Insertion du même ligament au scaphoïde. —4. Ligament scaphoïdo-cuboïdien plantaire.— 5. Ligament cunéo-scaphoïdien plantaire, unissant le scaphoïde au 1er os cunéiforme. —6. 6. Les deux autres ligamens cunéo-scaphoïdiens plantaires. —7. Ligament cunéo-cuboïdien plantaire.— 8. Ligamens transverses plantaires. — 9. Ligament très volumineux et oblique. — 10. Ligament plantaire. — 11. Ligamens plantaires unissant le cuboïde aux deux derniers os du métatarse.—12. Ligamens plantaires unissant entre elles les extrémités postérieures des os du métatarse. — 13. Ligament plantaire de la 1re articulation tarso-métatarsienne. — 14. 14. Ligament métatarsien transverse. — 15 et 16. Ligamens latéraux de la 1re articulation métatarso-phalangienne. — 17. 17. Ligamens latéraux de l'articulation phalangienne du gros orteil.

Pl. 7.

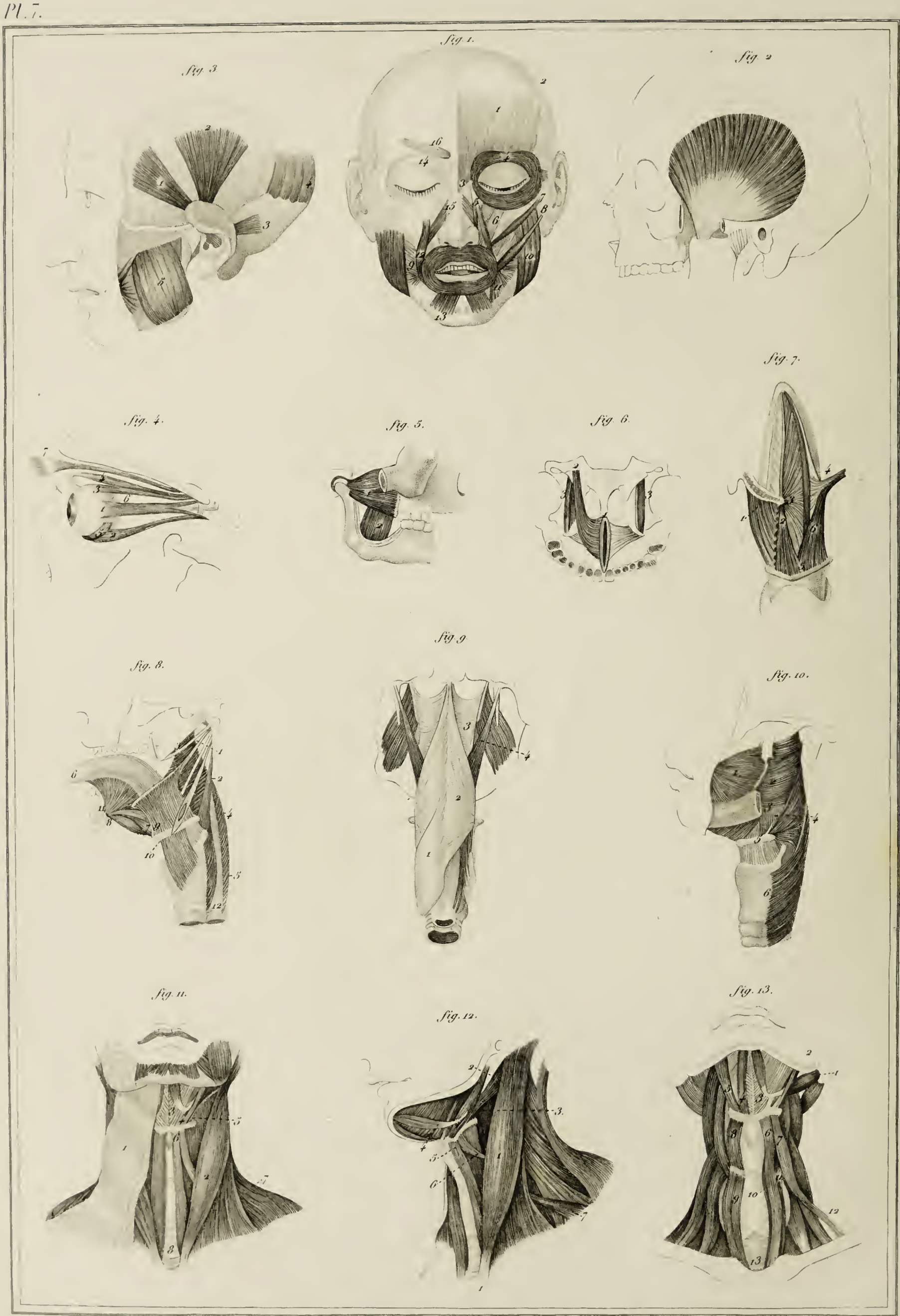

Prêtre del

Choubard sc

PLANCHE VII.

MUSCLES.

Fig. 1. *Muscles du crâne et de la face* (partie antérieure).

1. Muscle frontal. — 2. Aponévrose épicrânienne. — 3. Muscle pyramidal du nez. — 4. Muscle orbiculaire des paupières. — 5. Muscle élévateur commun de l'aile du nez. — 6. Muscle élévateur propre de la lèvre supérieure. — 7. Muscle petit zygomatique. — 8. Muscle grand zygomatique. — 9. Muscle buccinateur. — 10. Muscle masseter. — 11. Muscle triangulaire des lèvres. — 12. Muscle canin. — 13. Muscle carré du menton. — 14. Muscle élévateur de la paupière supérieure. — 15. Muscle triangulaire du nez. — 16. Muscle sourcilier.

Fig. 2. *Muscle temporal.*

Fig. 3. *Muscles du crâne et de la face.*

1. Muscle auriculaire antérieur. — 2. Muscle auriculaire moyen. — 3. Muscle auriculaire postérieur. — 4. Muscle occipital. — 5. Muscle masseter.

Fig. 4. *Muscles de l'œil.*

1. Muscle droit externe de l'œil. — 2. Muscle droit inférieur de l'œil. — 3. Muscle droit supérieur de l'œil. — 4. Muscle grand oblique de l'œil. — 5. Muscle petit oblique de l'œil. — 6. Muscle interne de l'œil. — 7. Muscle élévateur de la paupière supérieure.

Fig. 5. *Muscles ptérygoïdiens.*

1. Muscle ptérygoïdien externe. — 2. Muscle ptérygoïdien interne.

Fig. 6. *Muscles péristaphylins.*

1. Muscle palato-staphylin. — 2. Muscle péristaphylin interne. — 3. Muscle péristaphylin externe.

Fig. 7. *Muscles de la langue.*

1. Muscle mylo-hyoïdien. — 2. Muscle génio-hyoïdien. — 3. Muscle génio-glosse. — 4. Muscle stylo-glosse. — 5. Muscle hyo-glosse. — 6. Muscle lingual.

Fig. 8. *Muscles de la région linguale* (face antérieure).

1. Muscle stylo-glosse. — 2. Muscle stylo-pharyngien. — 3. Muscle constricteur supérieur du pharynx. — 4. Muscle constricteur moyen. — 5. Muscle constricteur inférieur. — 6. Pointe de la langue. — 7. Muscle génio-glosse. — 8. Fibre postérieures du même muscle. — 9. Muscle génio-hyoïdien. — 10. Muscle hyo-glosse. — 11. Insertion du muscle génio-glosse au tubercule supérieur de l'apophyse geni. — 12. Extrémité supérieure de l'œsophage.

Fig. 9. *Muscles du pharynx* (face postérieure).

1. Muscle constricteur inférieur du pharynx. — 2. Muscle constricteur moyen. — 3. Muscle constricteur supérieur. — 4. Muscle stylo-pharyngien.

Fig. 10. *Muscles constricteurs du pharynx et buccinateur* (face latérale).

1. Muscle buccinateur. — 2. Muscle constricteur supérieur du pharynx. — 3. Muscle stylo-glosse. — 4. Muscle stylo-pharyngien. — 5. Muscle constricteur moyen du pharynx. — 6. Muscle constricteur inférieur.

Fig. 11. *Muscles antérieurs du cou.*

1. Muscle peaucier. — 2. Muscle sterno-mastoïdien. — 3. Union des deux muscles mylo-hyoïdiens sur la ligne médiane. — 4. Muscle digastrique. — 5. Muscle stylo-hyoïdien. — 6. Muscle sterno-hyoïdien. — 7. Muscle omoplat-hyoïdien. — 8. Trachée-artère.

Fig. 12. *Muscles du cou.* (face latérale).

1. Muscle sterno-mastoïdien. — 2. Muscle stylo-hyoïdien. — 3. Muscle digastrique. — 4. Raphé formé par la réunion, sur la ligne médiane, des deux muscles mylo-hyoïdiens. — 5. Muscle sterno-hyoïdien. — 6. Muscle omoplat-hyoïdien. — 7. Faisceau inférieur du même muscle.

Fig. 13. *Muscles des régions hyoïdiennes.*

1. Muscle digastrique. — 2. Muscle stylo-hyoïdien. — 3. Muscle mylo-hyoïdien. — 4. Muscle génio-hyoïdien. — 5. Muscle hyo-glosse. — 6. Muscle sterno-hyoïdien. — 7. Muscle omoplat-hyoïdien. — 8. Muscle thyro-hyoïdien. — 9. Muscle sterno-thyroïdien. — 10. Cartilage cricoïde, et muscle crico-thyroïdien. — 11. muscle sterno-thyroïdien. — 12. Tendon moyen du muscle omoplat-hyoïdien. — 13. Portion de la trachée-artère.

Pl. 8.

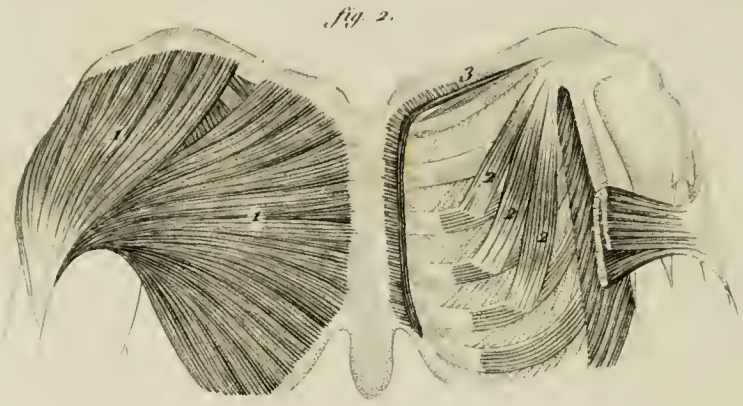

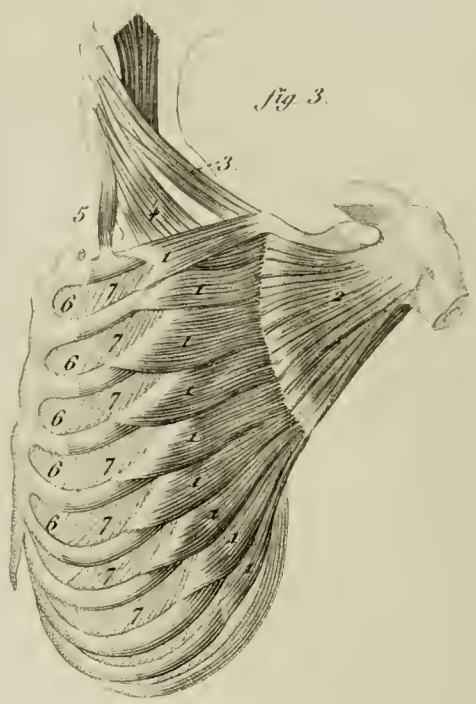

Prestre del

Choubard sc

PLANCHE VIII.

MUSCLES.

Fig. 1. *Muscles scalènes antérieur et postérieur, muscles long du col, et petit droit antérieur de la tête.*

1. Muscle scalène antérieur. — 2. Muscle scalène postérieur. — 3. Portion du muscle scalène postérieur. — 4. 4. 4. 4. Muscle long dorsal. — 5. 5. 5. 5. 5. 5. 5. 5. Faisceaux profonds du muscle long du col. — 6. Premier muscle intertransversaire cervical. — 7. Petit muscle droit antérieur.

Fig. 2. *Muscles grand et petit pectoral et sous-clavier.*

1. 1. Muscle grand pectoral. — 2. 2. 2. Muscle petit pectoral. — 3. Muscle sous-clavier.

Fig. 3. *Muscles grand dentelé, sous-scapulaire, angulaire de l'omoplate, scalènes postérieur et antérieur, etc.*

1. 1. 1. 1. 1. 1. 1. 1. 1. Muscle grand dentelé. — 2. Muscle sous-scapulaire. — 3. Muscle angulaire de l'omoplate. — 4. Muscle scalène postérieur. — 5. Muscle scalène antérieur. — 6. 6. 6. 6. 6. Portion des muscles intercostaux internes. — 7. 7. 7. 7. 7. 7. 7. Portion des muscles intercostaux externes.

Fig. 4. *Muscles sur-costaux.*

1. 1. 1. Muscles sur-costaux.

Fig. 5. *Muscle triangulaire du sternum.*

1. 1. 1. 1. 1. 1. Muscle triangulaire du sternum.

Fig. 6. *Muscles droit antérieur de l'abdomen, grand oblique, petit oblique de l'abdomen, cremaster, etc.*

1. 1. 1. Muscle droit antérieur de l'abdomen. — 2. 2. 2. Aponévrose abdominale. — 3. 3. Muscle grand oblique de l'abdomen. — 4. 4. Muscle petit oblique de l'abdomen. — 5. 5. Muscle cremaster. — 6. Pilier interne de l'anneau inguinal. — 7. Pilier externe du même anneau.

Fig. 7. *Muscle transverse de l'abdomen et son aponévrose.*

1. 1. 1. Muscle transverse de l'abdomen.

Fig. 8. *Muscle diaphragme* (face inférieure.)

1. 1. 1. 1. Muscle diaphragme. — 2. 2. Aponévrose phrénique. — 3. Ouverture donnant passage à la veine cave inférieure. — 4. Œsophage coupé. — 5. Artère aorte coupée. — 6. Pilier gauche. — 7. Pilier droit du diaphragme. — 8. Faisceau charnu allant du pilier gauche au pilier droit.

Fig. 9. *Muscles grand et petit psoas, muscle iliaque, etc.*

1. Muscle grand psoas. — 2. Muscle petit psoas. — 3. Muscle iliaque. — 4. Masse commune aux muscles grand psoas et iliaque.

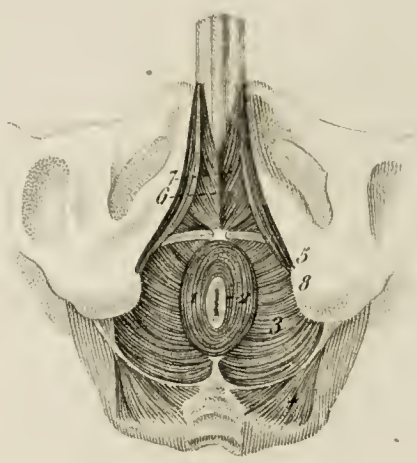

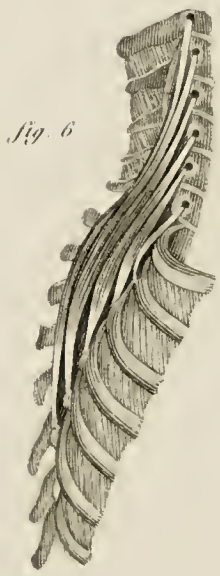

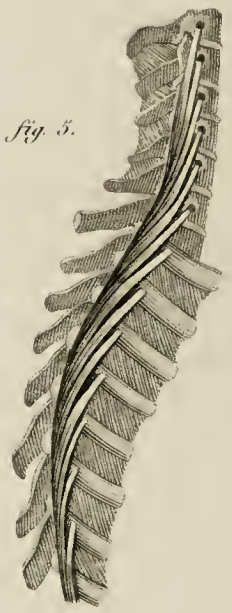

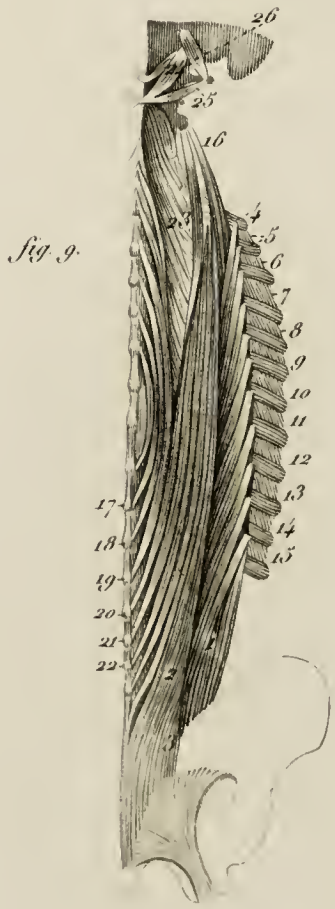

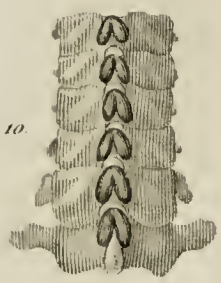

Prêtre del

Choubard sc

PLANCHE IX.

MUSCLES.

Figure 1. *Muscles des régions génitale et anale chez l'homme.*

1. Muscle sphincter de l'anus. — 2. Anus. — 3. Muscle releveur de l'anus. — 4. Muscle ischio-coccygien. — 5. Muscle transverse du périnée. — 6. Raphé médian qui sépare les deux muscles bulbo-caverneux. — 7. Muscle bulbo-caverneux. — 8. Muscle ischio-caverneux.

Fig. 2. *Muscles trapèze, deltoïde, grand dorsal.*

1. Muscle trapèze. — 2. Muscle grand dorsal. — 3. Muscle deltoïde.

Fig. 3. *Muscles rhomboïde, petit dentelé postérieur, splenius, etc., dans leurs rapports avec les parties voisines.*

1. Muscle rhomboïde. — 2. Muscle petit dentelé postérieur et inférieur. — 3. Muscle splenius. — 4. Muscle angulaire de l'omoplate. — 5. Muscle sterno-mastoïdien.

Fig. 4. *Muscles splenius, petit dentelé postérieur et supérieur.*

1. Muscle splenius. — 2. Muscle petit dentelé postérieur et supérieur.

Fig. 5. *Insertions supérieures des muscles sacro-lombaires.*

Fig. 6. *Muscle transversaire.*

Fig. 7. *Muscle petit complexus.*

Fig. 8. *Muscle grand complexus.*

Fig. 9. *Muscles sacro-lombaire, long dorsal, sur-épineux dorso-lombaire, etc., etc.*

1. Muscle sacro-lombaire. — 2. Muscle long dorsal. — 3. Aponévrose commune à ces deux muscles. — 4. 5. 6. 7. 8. 9. 10. 11. 12. 13. 14. 15. Tendons externes de terminaison du muscle sacro-lombaire. — 16. Portion cervicale du muscle sacro-lombaire. — 17. 18. 19. 20. 21. 22. Tendons inférieurs du muscle sur-épineux sacro-lombaire. — 23. Faisceaux du muscle transversaire épineux. — 24. Muscle grand droit postérieur de la tête. — 25. Muscle oblique inférieur de la tête. — 26. Muscle oblique supérieur.

Fig. 10. *Muscles inter-épineux, vus par derrière.*

Prêtre del

Choubard sc

PLANCHE X.

MUSCLES.

Figure 1. *Muscles sus-épineux, sous-épineux, grand et petit ronds, etc.*

1. Muscle sus-épineux. — 2. Muscle sous-épineux. — 3. Muscle petit rond. — 4. Muscle grand rond. — 5. Muscle triceps brachial.

Fig. 2. *Muscles sous-scapulaire, grand rond, biceps brachial, etc.*

1. Muscle sus-épineux. — 2. Muscle sous-scapulaire. — 3. Insertion commune des muscles biceps et coraco-brachial au sommet de l'apophyse coracoïde.—4. Muscle coraco-brachial. — 5. Courte portion du muscle biceps. — 6. Longue portion du même muscle. — 7. Muscle grand rond. — 8. Muscle brachial antérieur. — 9. Portion interne du triceps brachial.

Fig. 3. *Muscles coraco-brachial, brachial antérieur, triceps brachial, etc.*

1. Muscle coraco-brachial. — 2. Muscle brachial antérieur. — 3. Triceps brachial.

Fig. 4. *Muscles de l'avant-bras dans leur situation et leurs rapports naturels.* (Région antérieure et superficielle.)

1. Muscle biceps brachial. — 2. 2. Muscle brachial antérieur. — 3. Muscle rond pronateur. — 4. Muscle court supinateur. — 5. Muscle grand palmaire. — 6. Muscle petit palmaire. — 7. Muscle cubital antérieur. — 8. Muscle fléchisseur digital superficiel. — 9. Tendons des muscles fléchisseurs des doigts. — 10. Muscle long fléchisseur propre du pouce.— 11. Muscle carré pronateur. — 12. Muscle grand supinateur. — 13. Tendons des muscles long abducteur et court extenseur du pouce.

Fig. 5. *Muscle fléchisseur superficiel des doigts mis à découvert.*

1. Muscle petit supinateur. — 2. Muscle fléchisseur superficiel des doigts. — 3. Tendon de ce muscle allant s'insérer au condyle externe de l'humérus.—4. 4. 4. 4. Les quatre tendons par lesquels le fléchisseur superficiel se termine inférieurement. — 5. Cubital antérieur. — 6. Long fléchisseur propre du pouce. — 7. Muscles de l'éminence thenar. — 8. Muscle de l'éminence hypothenar.

Fig. 6. *Muscles de l'avant-bras.* (Régions externe, postérieure et superficielle.)

1. Muscle long supinateur.—2. Muscle premier radial externe.—3. Muscle second radial externe.—4. Muscle extenseur commun des doigts. —5. Tendons du même muscle. — 6. Ligament annulaire postérieur du carpe. — 7. Tendon du doigt indicateur. — 8. Tendon du doigt medius. — 9. Tendon du doigt annulaire.—10. Tendon du muscle extenseur propre de l'index.—11. Muscle long abducteur du pouce.—12. Muscle court extenseur du pouce. — 13. Muscle extenseur propre du petit doigt. — 14. Muscle cubital postérieur. — 15. Muscle anconé.

Fig. 7. *Muscles de l'avant-bras.* (Régions postérieure et profonde.)

1. Muscle long supinateur. — 2. Bords du même muscle. — 3. Premier radial externe. — 4. Muscle second radial externe. — 5. Muscle anconé. — 6. Muscle long abducteur du pouce. — 7. Muscle court extenseur du pouce. — 8. Muscle long extenseur du pouce. — 9. Muscle extenseur propre de l'index. — 10. Ligament annulaire postérieur du carpe.

Pl. II.

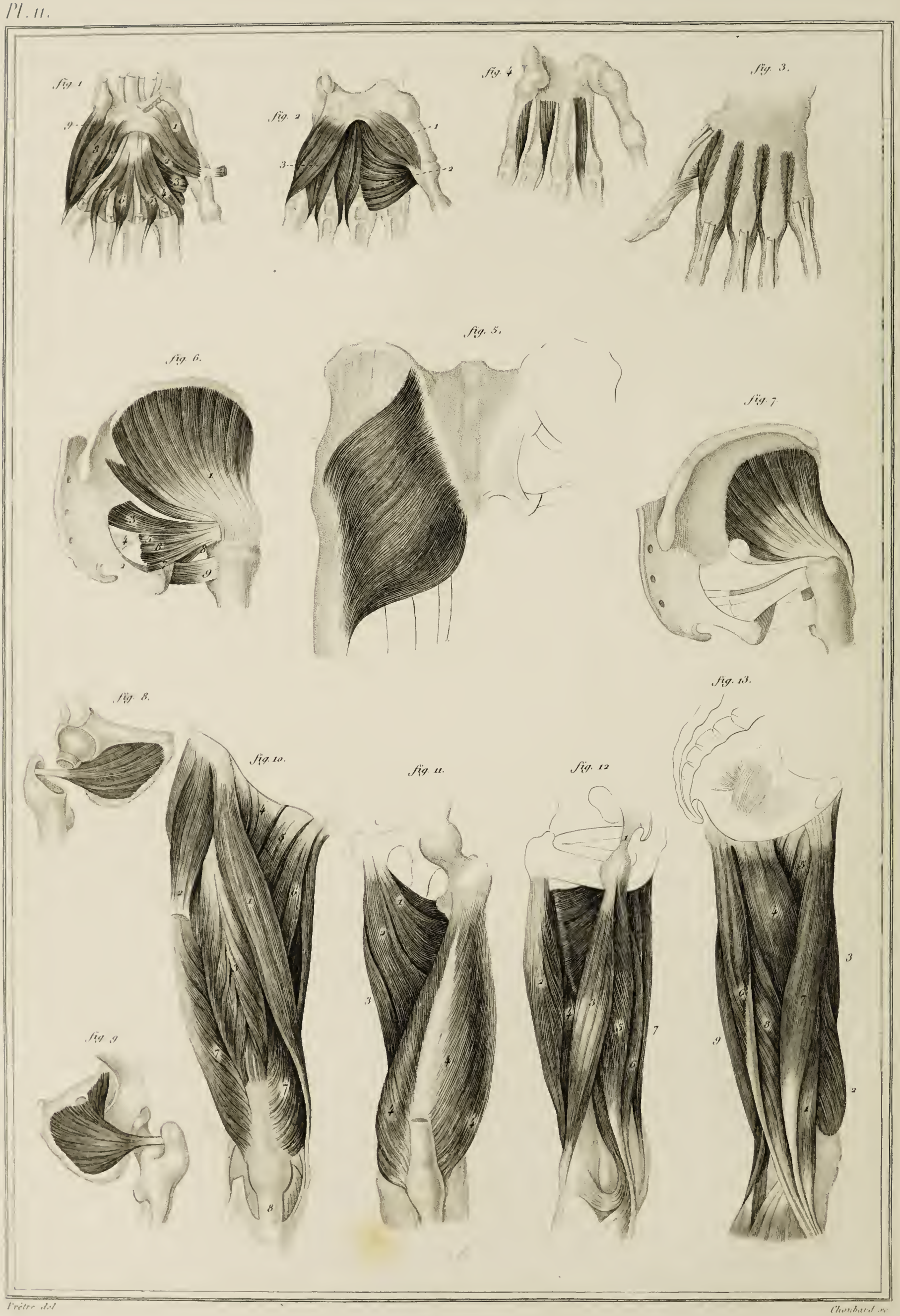

Prêtre del.

Chenbard sc.

PLANCHE XI.

MUSCLES.

Figure 1. *Muscles opposant et court fléchisseur du pouce, adducteur et court fléchisseur du petit doigt, etc.*

1. Muscle opposant du pouce. — 2. Muscle court fléchisseur du pouce. — 3. Muscle adducteur du pouce. — 4. Premier des muscles lombricaux. — 5. Second des muscles lombricaux. — 6. Troisième des muscles lombricaux. — 7. Quatrième des muscles lombricaux. — 8. Muscle court fléchisseur du petit doigt. — 9. Muscle adducteur du petit doigt. — 10. Muscle opposant du petit doigt.

Fig. 2. *Muscles court fléchisseur et adducteur du pouce, et opposant du petit doigt.*

1. Muscle court fléchisseur du pouce. — 2. Muscle adducteur du pouce. — 3. Muscle opposant du petit doigt.

Fig. 3. Les *quatre muscles inter-osseux dorsaux.*

Fig. 4. Les *trois muscles inter-osseux palmaires.*

Fig. 5. Le *muscle grand fessier gauche.*

Fig. 6. *Muscles moyen fessier, jumeaux, carré, etc.*

1. Moyen fessier. — 2. Grand ligament sacro-sciatique. — 3. Muscle pyramidal. — 4. Petit ligament sacro-sciatique. — 5. Muscle jumeau supérieur. — 6. Muscle obturateur. — 7. Muscle jumeau inférieur. — 8. Tendon de l'obturateur ex-terne. — 9. Muscle carré de la cuisse.

Fig. 7. *Muscle petit fessier.*

Fig. 8. *Muscle obturateur externe.*

Fig. 9. *Muscle obturateur interne.*

Fig. 10. *Muscles de la partie antérieure de la cuisse dans leurs rapports naturels.*

1. Muscle couturier. — 2. Muscle du fascia lata. — 3. Muscle droit antérieur de la cuisse. — 4. Muscle pectiné. — 5. Muscle moyen adducteur. — 6. Muscle grand adducteur. — 7. Muscle triceps fémoral. — 8. Ligament inférieur de la rotule.

Fig. 11. *Muscle triceps fémoral, etc.*

1. Muscle pectiné. — 2. Muscle moyen adducteur. — 3. Muscle grand adducteur. — 4. 4. Muscle triceps fémoral.

Fig. 12. *Muscles de la partie postérieure de la cuisse.*

1. Grand ligament sacro-sciatique. — 2. Portion externe du muscle triceps fémoral. — 3. Muscle biceps crural. — 4. Courte portion du muscle biceps. — 5. Muscle demi-tendineux. — 6. Muscle demi-membraneux. — 7. Muscle droit interne de la cuisse.

Fig. 13. *Muscles de la partie interne de la cuisse.*

1. Muscle couturier. — 2. Muscle triceps fémoral. — 3. Muscle droit antérieur. — 4. Muscle grand adducteur. — 5. Muscle petit adducteur. — 6. Muscle demi-tendineux. — 7. Muscle droit interne. — 8. Muscle demi-membraneux. — 9. Muscle biceps.

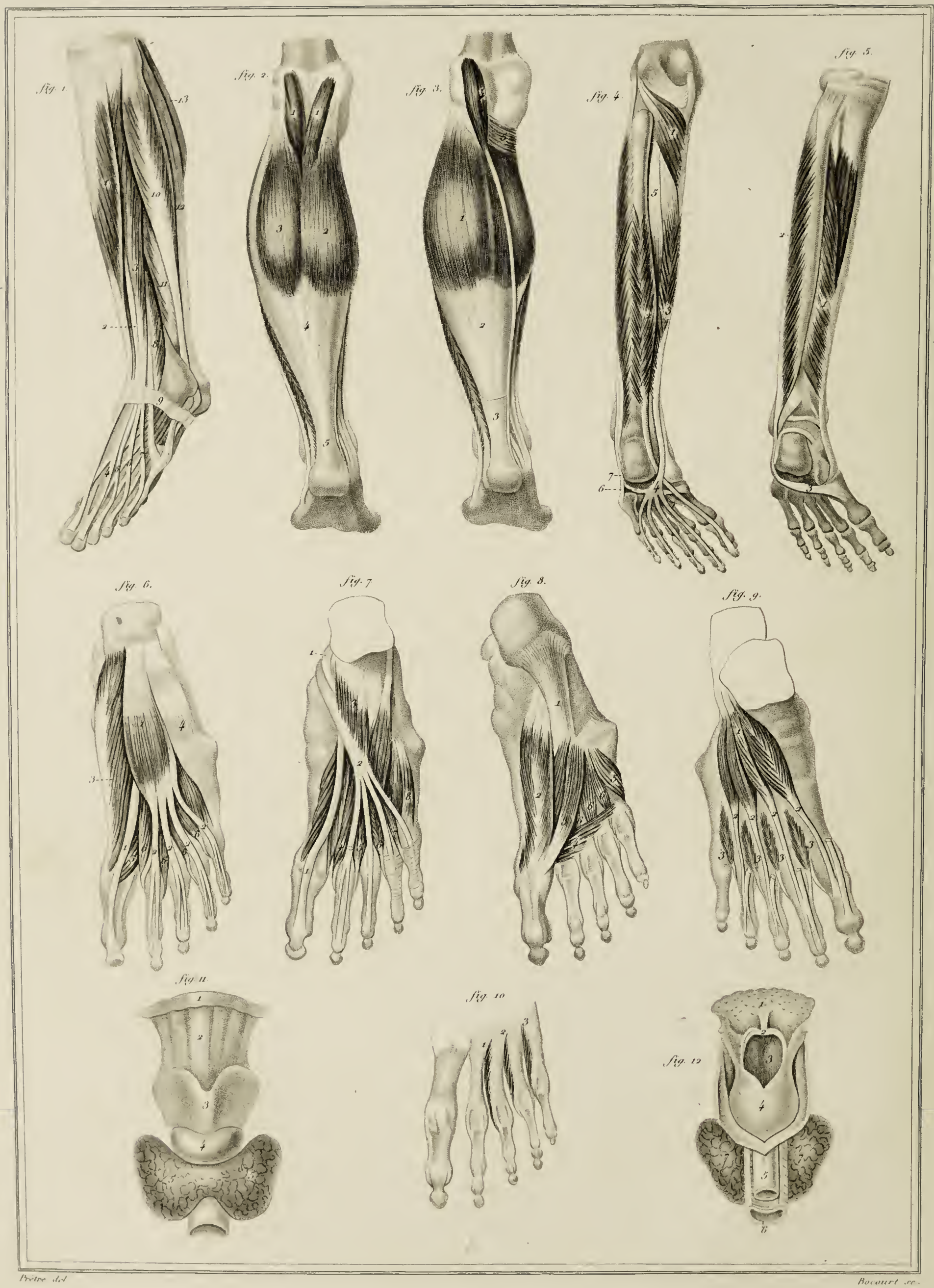

Prêtre del.

Bocourt sc.

PLANCHE XII.

MUSCLES.

Figure 1. *Muscle de la région jambière antérieure.*

1. Muscle jambier antérieur. — 2. Muscle extenseur propre du gros orteil. — 3. Muscle extenseur commun des orteils. — 4. 5. 6. 7. Tendons de ce muscle allant se rendre aux quatre derniers orteils. — 8. Muscle péronier antérieur. — 9. Ligament annulaire antérieur du tarse. — 10. Muscle long péronier latéral. — 11. Muscle court péronier latéral. — 12. Portion du muscle soléaire. — 13. Portion du muscle jumeau externe. — 14. Muscle pédieux.

Fig. 2 et 3. *Muscles de la région jambière postérieure.*

Fig. 2. — 1. 1. Muscles jambiers grêles. — 2. 3. Muscles jumeaux interne et externe. — 4. Aponévrose des muscles jumeaux. — 5. Tendon d'Achille.

Fig. 3. — 1. Muscle soléaire. — 2. Tendon de ce muscle. — 3. Tendon d'Achille. — 4. Muscle jambier grêle. — 5. Muscle poplité.

Fig. 4 et 5. *Muscles de la région jambière postérieure et profonde.*

Fig. 4. — 1. Muscle poplité. — 2. Muscle long fléchisseur propre du gros orteil. — 3. Muscle long fléchisseur commun des orteils. — 4. Tendons de ce muscle qui vont aux quatre derniers orteils. — 5. Portion du muscle jambier postérieur. — 6. Tendon du long péronier. — 7. Tendon du court péronier latéral.

Fig. 5. — 1. Muscle jambier postérieur. — 2. Muscle long péronier latéral. — 3. Tendon du même muscle.

Fig. 6. 7. 8. 9 et 10. *Muscles du pied.*

Fig. 6. — 1. Muscle court fléchisseur commun des orteils. — 2.2.2.2. Tendons de ce muscle. — 3. Muscle adducteur du gros orteil. — 4. Muscle abducteur du petit orteil. — 5. Portion du muscle court fléchisseur des gros orteils. — 6. 6. 6. 6. Muscles lombricaux.

Fig. 7. — 1.1. Tendon du muscle fléchisseur du gros orteil. — 2. Tendons du long fléchisseur des orteils. — 3 Muscle accessoire au long fléchisseur. — 4. 5. 6. 7. Premier, deuxième, troisième et quatrième muscles lombricaux. — 8. Portion du muscle court fléchisseur du petit orteil.

Fig. 8. — 1. Ligament calcaneo-cuboïdien inférieur. — 2. Muscle court fléchisseur du gros orteil. — 3. Muscle abducteur oblique du gros orteil. — 4. Muscle abducteur transverse du gros orteil. — 5. Muscle court fléchisseur du petit orteil. — 6. 6. 6. Muscles inter-osseux.

Fig. 9. — 1. Muscle pédieux. — 2. 2. 2. 2. Tendons de ce muscle. — 3. 3. 3. 3. Les quatre muscles inter-osseux dorsaux.

Fig. 10. — 1. 2. 3. Les trois muscles inter-osseux plantaires.

Fig. 11. *Larynx*, face antérieure (d'après M. J. Cloquet).

1. Os hyoïde. — 2. Membrane thyro-hyoïdienne. — Cartilage thyroïde. — 4. Cartilage cricoïde. — 5. 5. Glande thyroïde.

Fig. 12. *Larynx*, face postérieure (d'après le même auteur).

1. Base de la langue. — 2. Face postérieure de l'épiglotte. — 3. Ouverture de la glotte. — 4. Portion du pharynx. — 5. Commencement de l'œsophage. — 6. Portion de la trachée-artère. — 7. 7. Glande thyroïde.

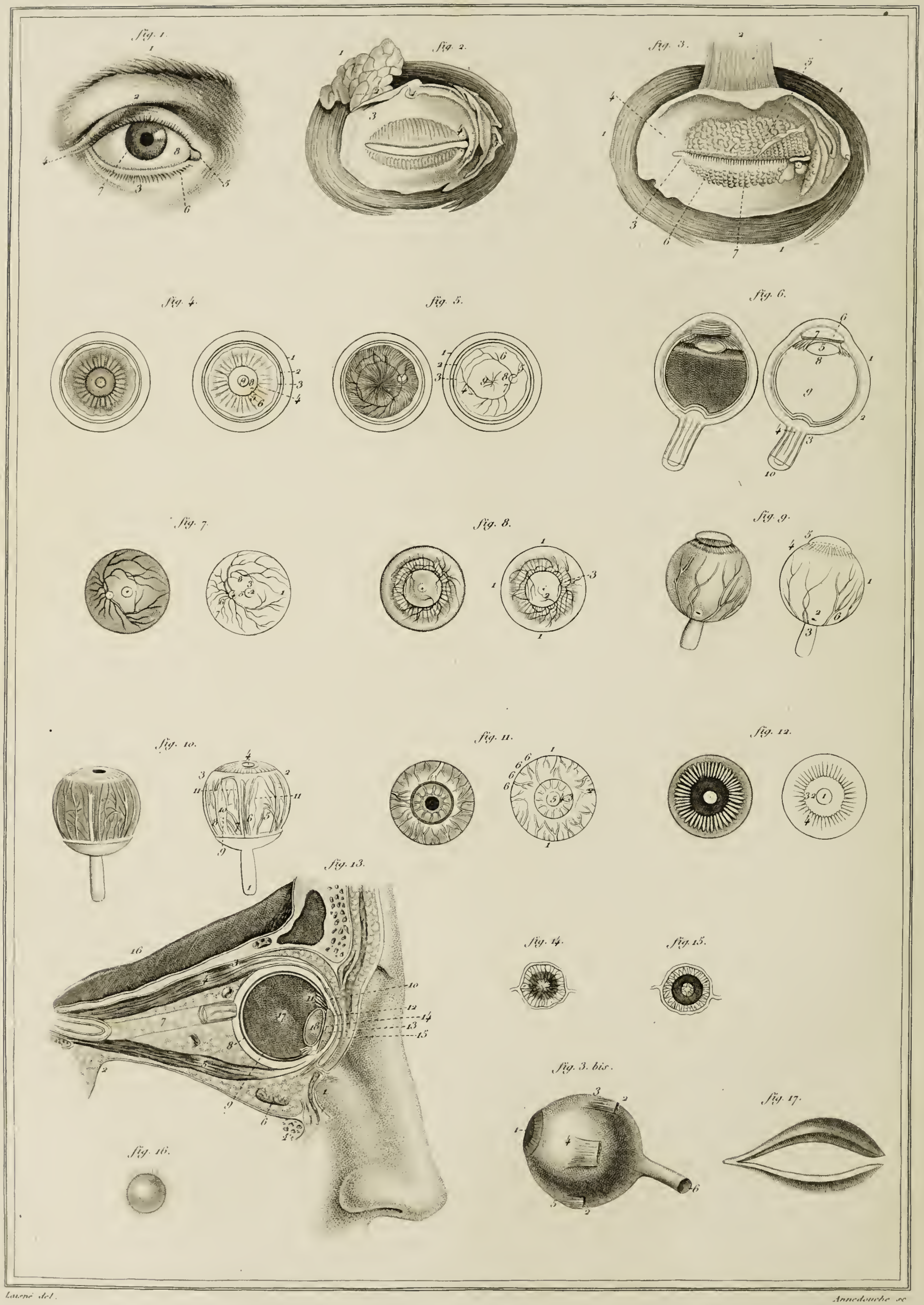
fig. 1.
fig. 2.
fig. 3.
fig. 4.
fig. 5.
fig. 6.
fig. 7.
fig. 8.
fig. 9.
fig. 10.
fig. 11.
fig. 12.
fig. 13.
fig. 14.
fig. 15.
fig. 3. bis.
fig. 16.
fig. 17.
Lauené del.
Annedouche sc.

PLANCHE XIII.

OEIL ET SES DÉPENDANCES

(D'APRÈS SOEMMERING).

Fig. 1. *OEil droit* (les paupières ouvertes).

1. Le sourcil. — 2. Paupière supérieure. — 3. Paupière inférieure. — 4. Petit angle de l'œil. — 5. Grand angle de l'œil. — 6. Bord libre des paupières garni de cils. — 7. Iris visible à travers la cornée. — 8. Globe de l'œil.

Fig. 2. *Paupières de l'œil gauche avec la glande lacrymale* (vue par derrière).

1. Glande lacrymale. — 2. Conduits excréteurs de la glande lacrymale. — 3. Orifices de ces conduits sur la conjonctive. — 4. Points lacrymaux. — 5. Caroncule lacrymale.

Fig. 3. *Face interne des paupières augmentées du double.*

1. Muscle orbiculaire des paupières. — 2. Muscle élévateur de la paupière supérieure. — 3. Ouverture des paupières. — 4. Orifices des conduits excréteurs de la glande lacrymale. — 5. Follicules sébacés de la paupière supérieure. — 6. Orifices (face interne) des follicules précédens. — 7. Follicules sébacés de la paupière inférieure.

Fig. 3 bis. *Globe de l'œil.*

1. Partie moyenne de la cornée transparente. — 2. 2. Sclérotique. — 3. 4. 5. Aponévroses des muscles droits de l'œil. — 6. Nerf optique.

Fig. 4. *Moitié antérieure de l'œil coupée verticalement et en travers* (vue par derrière).

1. Enduit noirâtre placé entre la sclérotique et — 2. La choroïde. — 3. Enduit noirâtre placé entre la choroïde et la rétine. — 4. Coupe de la rétine. — 5. 6. Procès ciliaires. — 7. 8. Crystallin renfermé dans sa capsule. — 9. Pupille visible à travers le crystallin.

Fig. 5. *Partie postérieure du même œil.*

Les numéros 1. 2. 3. désignent les mêmes objets que les mêmes numéros de la figure précédente. — 4. Face interne de la rétine. — 5. 6. 7. Trois rameaux de l'artère et de la veine centrale de la rétine. — 8. Entrée du nerf optique dans l'œil. — 9. Partie centrale de la rétine.

Fig. 6. *Globe de l'œil gauche coupé horizontalement.*

1. 2. 3. La sclérotique. — 4. Ouverture de la sclérotique. — 5. Face antérieure du crystallin. — 6. Iris. — 7. Chambre antérieure de l'œil. — 8. Face postérieure du crystallin. — 9. Face interne de la rétine. — 10. Coupe du nerf optique.

Fig. 7. *La rétine* (vue par sa face postérieure).

1. La rétine. — 2. Trou central de cette membrane. — 3. Cercle jaune qui entoure le trou précédent. — 4. Bulbe du nerf optique. — 5. 6. 7. 8. Branches de l'artère centrale de la rétine.

Fig. 8. *Corps vitré enveloppé par la rétine* (vu par sa partie antérieure).

1. 1. La rétine. — 2. Trou central de cette membrane, visible à travers le corps vitré et le crystallin. — 3. Vaisseaux sanguins de la rétine, visibles à travers le corps vitré et le crystallin.

Fig. 9. *La rétine recouvrant le corps vitré.*

1. 1. Extrémité antérieure de la rétine. — 2. Trou central de cette membrane. — 3. Nerf optique dépouillé de sa gaîne. — 4. Couronne ciliaire du corps vitré. — 5. Circonférence du crystallin. — 6. Branches de l'artère centrale de la rétine.

Fig. 10. *La choroïde injectée.*

1. Nerf optique. — 2. 3. Ligament ciliaire. — 4. L'Iris. — 5. Artères ciliaires longues internes. — 6. Veines ciliaires longues internes. — 7. Nerf ciliaire long interne. — 8. Nerfs ciliaires. — 9. 10. Veines flexueuses de la choroïde. — 11. 11. Artères longues et courtes de la choroïde.

Fig. 11. *Face antérieure de l'iris et de la choroïde.*

1. 1. La choroïde. — 2. Ligament ciliaire. — 3. Grande circonférence de l'iris. — 4. Petite circonférence de la même membrane. — 5. La pupille. — 6. 6. 6. 6. Les nerfs ciliaires.

Fig. 12. *Face postérieure des procès ciliaires et de l'iris.*

1. La pupille. — 2. 3. Côté interne de l'iris. — 4. Les procès ciliaires.

Fig. 13. *Coupe verticale de l'œil et de l'orbite.*

1. Paupière inférieure. — 2. 2. Paroi inférieure de l'orbite. — 3. Muscle élévateur de la paupière supérieure. — 4. Muscle droit supérieur de l'œil. — 5. Muscle droit inférieur de l'œil. — 6. Coupe du muscle oblique inférieur de l'œil. — 7. Le nerf optique entouré de la gaîne que lui fournit la dure-mère. — 8. La sclérotique. — 9. La choroïde. — 10. Coupe du ligament ciliaire. — 11. Le procès ciliaire. — 12. Face antérieure de l'iris. — 13. La pupille. — 14. Chambre antérieure de l'œil. — 15. Cornée transparente. — 16. Rétine. — 17. Corps vitré. — 18. Crystallin.

Fig. 14. *Iris et membrane pupillaire d'un fœtus de six mois et demi* (vues en devant et injectées).

Fig. 15. *Iris d'un fœtus de huit mois* (vu par la face postérieure) *après la rupture de la membrane pupillaire.*

Fig. 16. *Le crystallin.*

Fig. 17. *Les cartilages tarses des deux paupières* (vus par leur face antérieure) *réunis en dedans par le tendon du muscle palbébral.*

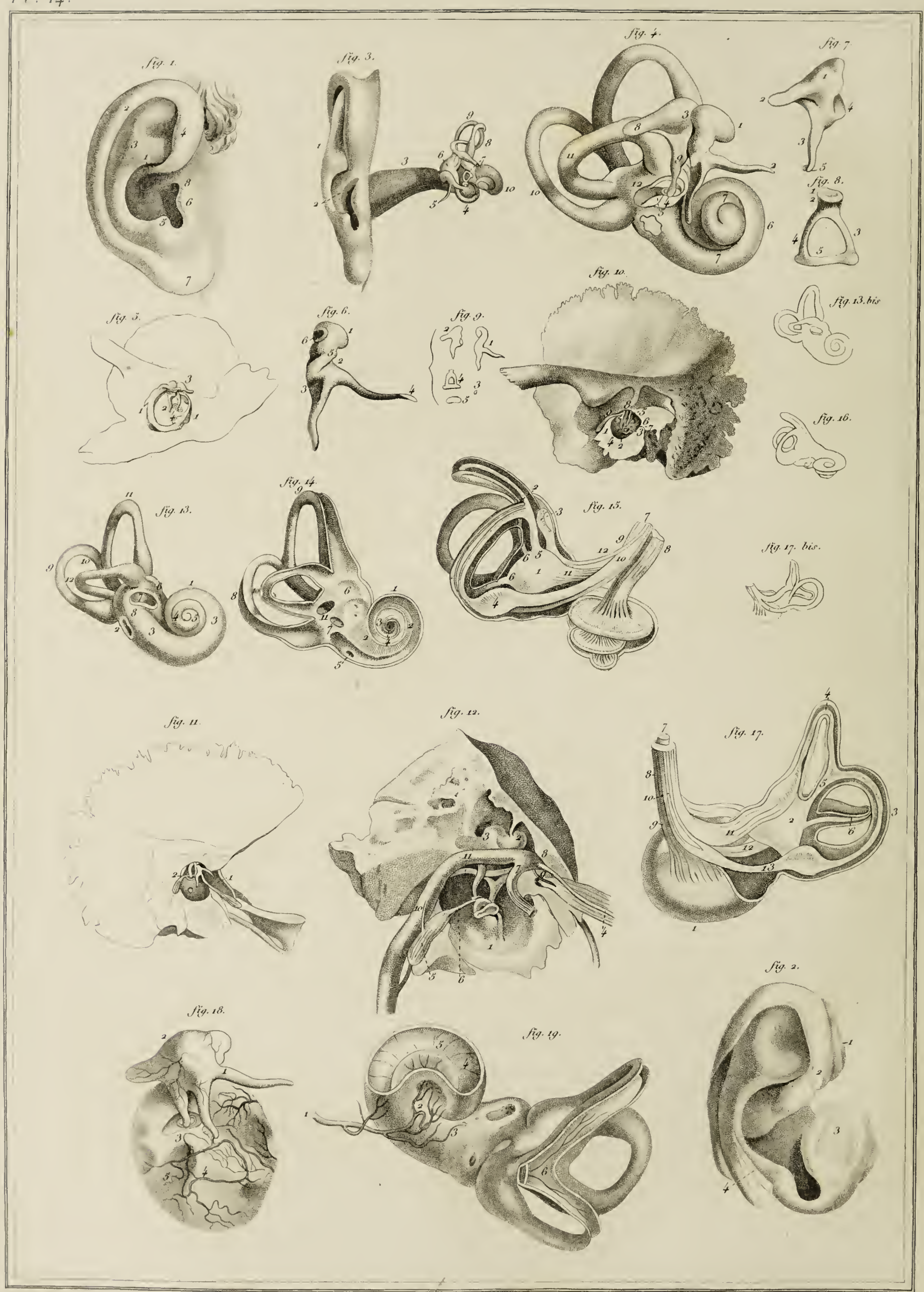

Lucne del. Annedouche sc.

PLANCHE XIV.

OREILLE ET SES DÉPENDANCES,

(D'APRÈS SOEMMERING).

Fig. 1. *Oreille* (vue par sa face externe).

1. L'hélix. — 2. Rainure de l'hélix. — 3. L'anthélix. — 4. Fosse naviculaire. — 5. L'anti-tragus. — 6. Le tragus. — 7. Le lobule. — 8. Orifice du conduit auditif externe.

Fig. 2. *Cartilage de l'oreille avec ses muscles.*

1. Grand muscle de l'hélix. — 2. Petit muscle de l'hélix. — 3. Muscle du tragus. — 4. Muscle de l'anti-tragus.

Fig. 3. *Oreille externe, oreille moyenne et oreille interne, dans leurs rapports naturels.*

1. Oreille externe. — 2. Conque et orifice du conduit auditif externe. — 3. Conduit auditif externe. — 4. Membrane du tympan. — 5. Le marteau. — 6. L'enclume. — 7. L'étrier et l'os lenticulaire. — 8. Le vestibule. — 9. Les trois canaux demi-circulaires.— 10. Le limaçon.

Fig. 4. *Le labyrinthe et les osselets du tympan, représentés environ trois fois plus grands que l'état naturel.*

1. Le marteau. — 2. Apophyse de Raw. — 3. Corps de l'enclume. — 4. Articulation de l'enclume avec l'os lenticulaire. — 5. L'étrier appliqué sur la fenêtre ovale. — 6. Le limaçon. — 7. 7. Contours du limaçon. — 8. Fenêtre ronde. — 9. Canal demi-circulaire vertical supérieur. — 10. Canal demi-circulaire vertical inférieur. — 11. Canal horizontal. — 12. Le vestibule.

Fig. 5. *Temporal d'un fœtus avec les osselets de l'ouïe.*

1. 1. Cercle osseux dans lequel est enchassée la membrane du tympan.—2. Le marteau.— 3. L'enclume.— 4. L'étrier.

Fig. 6. *Le marteau* (face externe).

1. La tête. — 2. Le col et — 3. le manche du marteau. — 4. Longue apophyse. — 5. Courte apophyse. — 6. Facette s'articulant avec l'enclume.

Fig. 7. *L'enclume.*

1. Corps de cet os. — 2. Sa courte branche. — 3. Sa longue branche. — 4. Facette qui s'articule avec le marteau. — 5. L'os lenticulaire resté uni à la longue branche de l'enclume.

Fig. 8. *L'étrier* (face supérieure).

1. Tête de l'étrier. — 2. Col de cet os. — 3. Sa branche antérieure. — 4. Sa branche postérieure. — 5. Sa base.

Fig. 9. *Les quatre osselets de l'ouïe, de grandeur naturelle.*

1. Le marteau. — 2. L'enclume. — 3. L'os lenticulaire — 4. L'étrier. — 5. Le même os vu par sa base.

Fig. 10. *Temporal scié pour montrer le muscle antérieur du marteau.*

1. Portion du conduit auditif externe. — 2. Cavité du tympan. — 3. Fenêtre ronde. — 4. Le marteau. — 5. L'enclume. — 6. L'étrier. — 7. Muscle de l'étrier sortant de la pyramide. — 8. Muscle interne du marteau. — 9. Muscle antérieur du marteau.

Fig. 11. *Temporal scié où l'on voit :*

1. Le muscle interne du marteau.—2. Le muscle de l'étrier.

Fig. 12. *Membrane du tympan et osselets de l'ouïe avec leurs muscles et les nerfs de ces muscles.*

1. Membrane du tympan. — 2. Le marteau. — 3. L'enclume. — 4. Muscle interne du marteau. — 5. Muscle de l'étrier. — 6. Tendon du même muscle. — 7. Tronc du nerf facial. — 8. Filet crânien du nerf vidien. — 9. Nerf facial. — 10. Rameau du nerf facial pour le muscle de l'étrier. — 11. Corde du tympan.

Fig. 13. *Oreille interne ou labyrinthe* (face externe).

1. Le limaçon. — 2. La fenêtre ronde. — 3. 3. Première spirale du limaçon. — 4. Seconde spirale du même os. — Troisième spirale et sommet du même os. — 6. Le vestibule. — 7. La fenêtre ovale. — 8. Sillon de la fenêtre ovale. — 9. Canal demi-circulaire vertical inférieur. — 10. Extrémité supérieure du même canal. — 11. Canal vertical supérieur. 12. Canal demi-circulaire horizontal.

Fig. 13 *bis. Dessin linéaire indiquant la grandeur naturelle du labyrinthe.*

Fig. 1. *Labyrinthe ouvert dans toute son étendue.*

1. Le limaçon ouvert dans toute son étendue. — 2. 2. Portion osseuse de la lame spirale du limaçon. — 3. Rampe inférieure du limaçon. — 4. Centre. — 5. Orifice de l'aquéduc du limaçon. — 6. Enfoncement ovalaire du vestibule. — 7. Orifice de l'aquéduc du vestibule.—8. Canal demi-circulaire vertical inférieur ouvert. — 9. Canal demi-circulaire vertical supérieur. — 10. Canal horizontal. — 11. Ouverture commune des deux canaux demi-circulaires verticaux.

Fig. 15. *Le labyrinthe ouvert pour montrer les parties molles qu'il contient.*

1. Les deux utricules du vestibule. — 2. Tube membraneux du canal demi-circulaire vertical inférieur. —3. Le même tube dilaté. — 4. Autre tube membraneux du canal demi-circulaire vertical inférieur. — 5. Tube membraneux commun aux deux canaux demi-circulaires verticaux. — 6. 6. Extrémités du tube membraneux appartenant au canal demi-circulaire horizontal. — 7. Nerf acoustique. — 8. Branche antérieure de ce nerf. — 9. Branche postérieure de ce nerf.—10. Grand rameau de la branche précédente. — 11. Rameau moyen de la même branche de nerf. — 12. Petit rameau de la même branche, destiné à la dilatation vésiculaire du canal demi-circulaire vertical inférieur.

Fig. 16. *Dessin linéaire pour montrer la préparation précédente dans sa grandeur naturelle.*

Fig. 17. *Le labyrinthe ouvert* (vu par dessous), *afin de montrer la disposition de l'utricule commune du canal demi-circulaire vertical inférieur et du nerf auditif.*

1. Le limaçon.— 2. L'utricule commune.—3. Canal demi-circulaire vertical inférieur. — 4. Tube membraneux du canal demi-circulaire vertical supérieur. — 5. Tube membraneux appartenant aux deux canaux demi-circulaires verticaux. — 6. Portion du tuyau membraneux du canal horizontal. — 7. Nerf facial. — 8. Nerf auditif. — 9. Branche antérieure du nerf acoustique, destinée au limaçon. — 10. Branche postérieure du même. — 11. Grand rameau de la même branche. — 12. Branche postérieure du même muscle. — 13. Petit rameau de la même branche.

Fig. 17 *bis. Dessin linéaire représentant la même préparation de grandeur naturelle.*

Fig. 18. *Paroi interne du tympan avec sa membrane et ses vaisseaux, représentés trois fois plus grands que de grandeur naturelle.*

1. Le marteau. — 2. L'enclume. — 3. L'étrier. — 4. Le promontoire. — 5. Excavation conduisant à la fenêtre ronde.

Fig. 19. *Artère du labyrinthe grossie de quatre fois sa grandeur naturelle.*

1. Artère du labyrinthe. — 2. Plusieurs rameaux de l'artère précédente pénétrant dans le limaçon. — 3. Rameaux de la même artère se rendant dans le vestibule. — 4. Ramifications des artères du limaçon.—5. Autres ramifications artérielles se distribuant à la cloison du limaçon. — 6. Branches artérielles allant se rendre dans les canaux demi-circulaires.

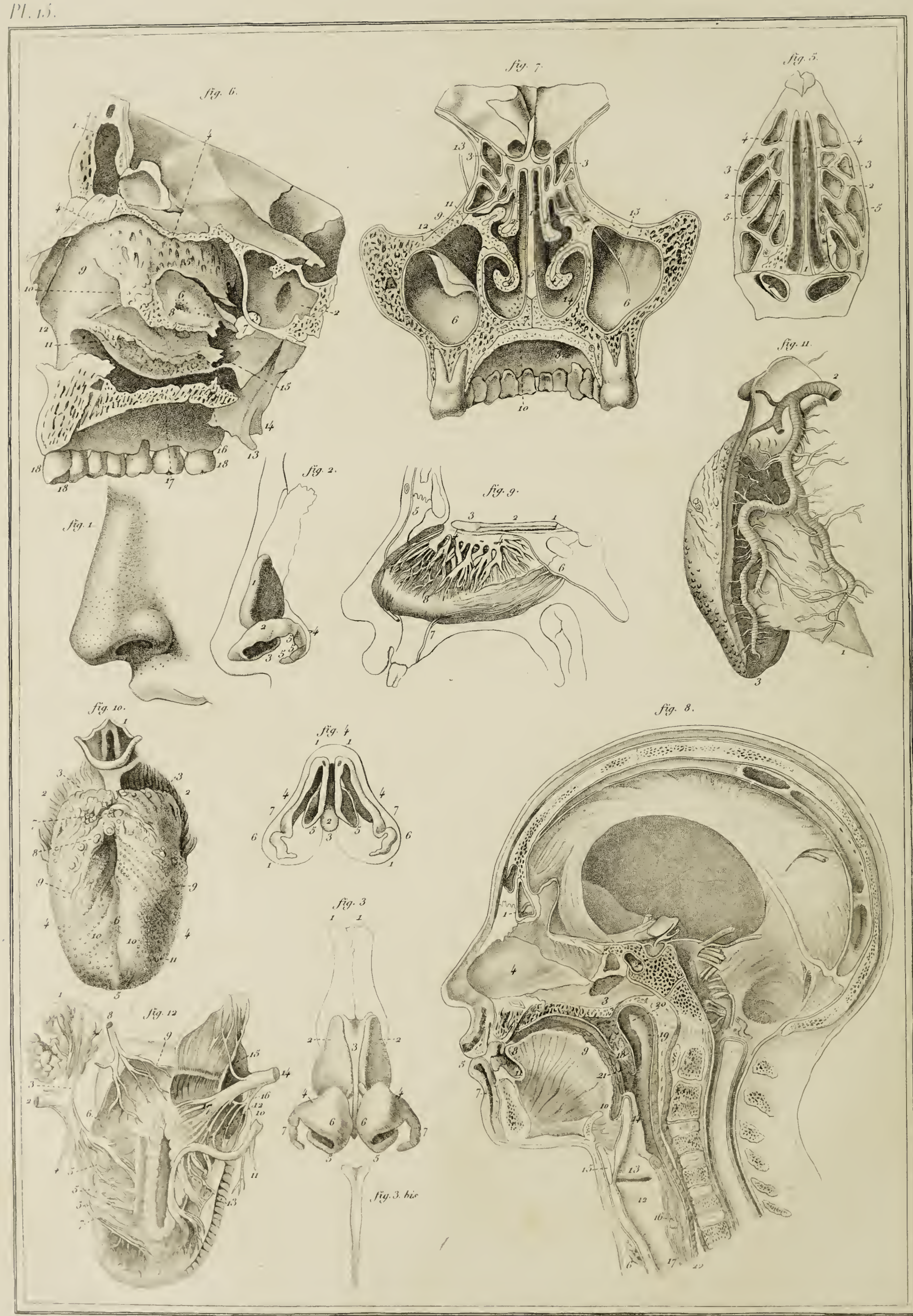

Lavene del.

Annedouche sc.

PLANCHE XV.

NEZ ET LANGUE,

(D'APRÈS SOEMMERING).

Fig. 1. *Le nez représenté de profil; l'épiderme a été enlevé, afin de montrer les follicules sébacées de la peau.*

Fig. 2. *Os et cartilages du nez* (vus de profil).

1. Cartilage latéral. — 2. Portion externe du cartilage de l'ouverture des narines. — 3. Portion interne du même cartilage. — 4. Pièces cartilagineuses qui soutiennent l'aile du nez. — 5. 5. Tissu fibreux qui réunit les trois pièces précédentes.

Fig. 3. *Cartilages du nez* (vus de face).

1. 1. Os propres du nez. — 2. 2. Cartilages latéraux du nez. — 3. Cloison des fosses nasales (bord antérieur. — 4. 4. Cartilages des narines (portion externe). — 5. 5. Portion interne des mêmes cartilages. — 6. 6. Angle formé en avant par les deux portions précédentes. — 7. 7. Plaques cartilagineuses des ailes du nez.

Fig. 3 bis. *Cartilage de la cloison des fosses nasales* (vu par son bord antérieur).

Fig. 4. *Les cartilages du nez réunis* (vus en dessous.)

1. 1. 1. 1. Contours du nez. — 2. Cartilage de la cloison des fosses nasales. — 3. 3. Épine nasale antérieure et inférieure. — 4. 4. Branche externe des cartilages de l'ouverture des narines. — 5. 5. Branches internes des mêmes cartilages. — 6. 6. Fibro-cartilages des ailes du nez. — 7. 7. Ouverture des narines.

Fig. 5. *Paroi supérieure des fosses nasales.*

1. 1. Cloison des fosses nasales. — 2. 2. Membrane muqueuse recouvrant cette cloison de chaque côté. — 3. 3. Membrane muqueuse tapissant la paroi externe des fosses nasales. — 4. 4. Paroi supérieure des fosses nasales. — 5. 5. Cellules anfractueuses, appartenant au frontal et aux masses latérales de l'ethmoïde.

Fig. 6. *Paroi externe de la fosse nasale droite* (La membrane muqueuse est enlevée.)

1. Sinus frontal. — 2. Sinus sphénoïdal. — 3. Ouverture du sinus précédent. — 4. 4. Paroi supérieure des fosses nasales. — 5. Cornet supérieur des fosses nasales. — 6. Méat supérieur des fosses nasales. — 7. Trou sphéno-palatin. — 8. Cornet moyen des fosses nasales. — 9. Partie interne de l'apophyse montante de l'os sus-maxillaire. — 10. Portion de l'os unguis. — 11. Cornet inférieur. — 12. Méat moyen des fosses nasales. — 13. 14. Ailes interne et externe de l'apophyse ptérygoïde. — 15. Méat inférieur des fosses nasales. — 16. Os palatin. — 17. Voûte palatine. — 18. 18. 18. Les dents.

Fig. 7. *Coupe verticale et transversale qui divise les fosses nasales dans leur partie moyenne, pour montrer leur disposition intérieure.*

1. Lame verticale de l'ethmoïde. — 2. 2. Cornets moyens des fosses nasales. — 3. 3. Cellules ethmoïdales. — 4. Cornet inférieur. — 5. Le vomer. — 6. 6. Partie antérieure du sinus maxillaire, avec sa membrane muqueuse. — 7. Apophyse palatine de l'os sus-maxillaire. — 8. Voûte palatine. — 9. La membrane muqueuse recouvrant la cloison des fosses nasales. — 10. Voûte palatine. — 11. Cornet moyen. — 12. Cornet inférieur. — 13. Stylet traversant le canal nasal. — 14. Orifice inférieur du canal nasal droit. — 15. Orifice du sinus maxillaire.

Fig. 8. *Tête coupée verticalement et d'avant en arrière sur la ligne médiane, pour montrer la cloison des fosses nasales, la bouche, la langue, etc.*

1. Sinus frontal recouvert par la membrane muqueuse en partie détachée. — 2. 2. Sinus sphénoïdaux. — 3. Le vomer. — 4. Cartilage de la cloison des fosses nasales. — 5. Membrane muqueuse des lèvres. — 6. Coupe de la glande thyroïde. — 7. Le muscle orbiculaire coupé. — 8. Sommet. — 9. Dos. — 10. Base de la langue. — 11. De la langue, face inférieure. — 12. Cavité du larynx. — 13. Ventricules du larynx et cordes vocales. — 14. Épiglotte coupée sur la ligne médiane. — 15. Cartilage thyroïde. — 16. Cartilage cricoïde, 17. Commencement de la trachée-artère. — 18. La luette. — 19. Le pharynx. — 20. Orifice de la trompe d'Eustache. — 21. Glande amygdale. — 22. Œsophage.

Fig. 9. *Nerfs qui se distribuent à la membrane muqueuse de la cloison des fosses nasales.*

1. 2. Le nerf olfactif du côté droit. — 3. Bulbe du même nerf. — 4. 4. Rameaux du même nerf, enveloppés par le dure-mère, se distribuant à la membrane muqueuse de le cloison. — 5. Rameau éthmoïdal de la branche nasale du nerf ophthalmique. — 6. Rameaux des nerfs sphéno-palatins. — 7. Rameau naso-palatin des mêmes nerfs. — 8. Endroit où paraissent se terminer les nerfs olfactifs.

Fig. 10. *Langue* (face supérieure), *afin de faire voir la disposition des papilles.*

1. Ouverture supérieure du larynx. — 2. 2. Membrane muqueuse de la langue. — 3. 3. Base de la langue. — 4. 4. Bords. — 5. Sommet ou pointe de la langue. — 6. Sillon médian de la langue. — 7. Trou borgne. — 8. Papilles coniques de la langue. — 9. 9. Papilles fungiformes. — 10. 10. Papilles conoïdes. — 11. Papilles filiformes.

Fig. 11. *Langue et artère linguale injectée.*

1. Muscle génio-glosse. — 2. Artère linguale gauche. — 3. Base de la langue.

Fig. 12. *Langue* (face inférieure) *pour montrer les nerfs de cet organe.*

1. Glande sublinguale. — 2. Branche linguale du nerf maxillaire inférieur gauche. — 3. Plexus gangliforme fourni par la branche linguale du nerf maxillaire inférieur. — 4. Branche du nerf maxillaire inférieure. — 5. 5. 5. Gros rameaux du même nerf, dont les divisions vont se rendre aux papilles du milieu et du côté gauche de la langue. — 6. Autre rameau nerveux allant se rendre aux papilles coniques. — 7. Autre rameau qui envoie ses subdivisions jusqu'à la pointe de la langue. — 8. Rameau lingual du nerf glosso-pharyngien se divisant en — 9. Sept ramifications. — 10. Branche linguale du nerf maxillaire inférieur droit. — 11. Rameaux du même nerf destinés à la glande sublinguale et à la membrane muqueuse de la paroi inférieure de la bouche. — 12. Rameau du même nerf communiquant avec le grand hypoglosse. — 13. Rameaux du même nerf destinés aux papilles fungiformes, conoïdes et filiformes. — 14. Nerf grand hypoglosse. — 15. Rameau du nerf précédent, allant se rendre au muscle mylo-hyoïdien. — 16. Rameau du grand hypoglosse, s'anastomosant avec le nerf lingual. — 17. Autres rameaux du nerf grand hypoglosse, allant se perdre dans les muscles génio-glosse et lingual.

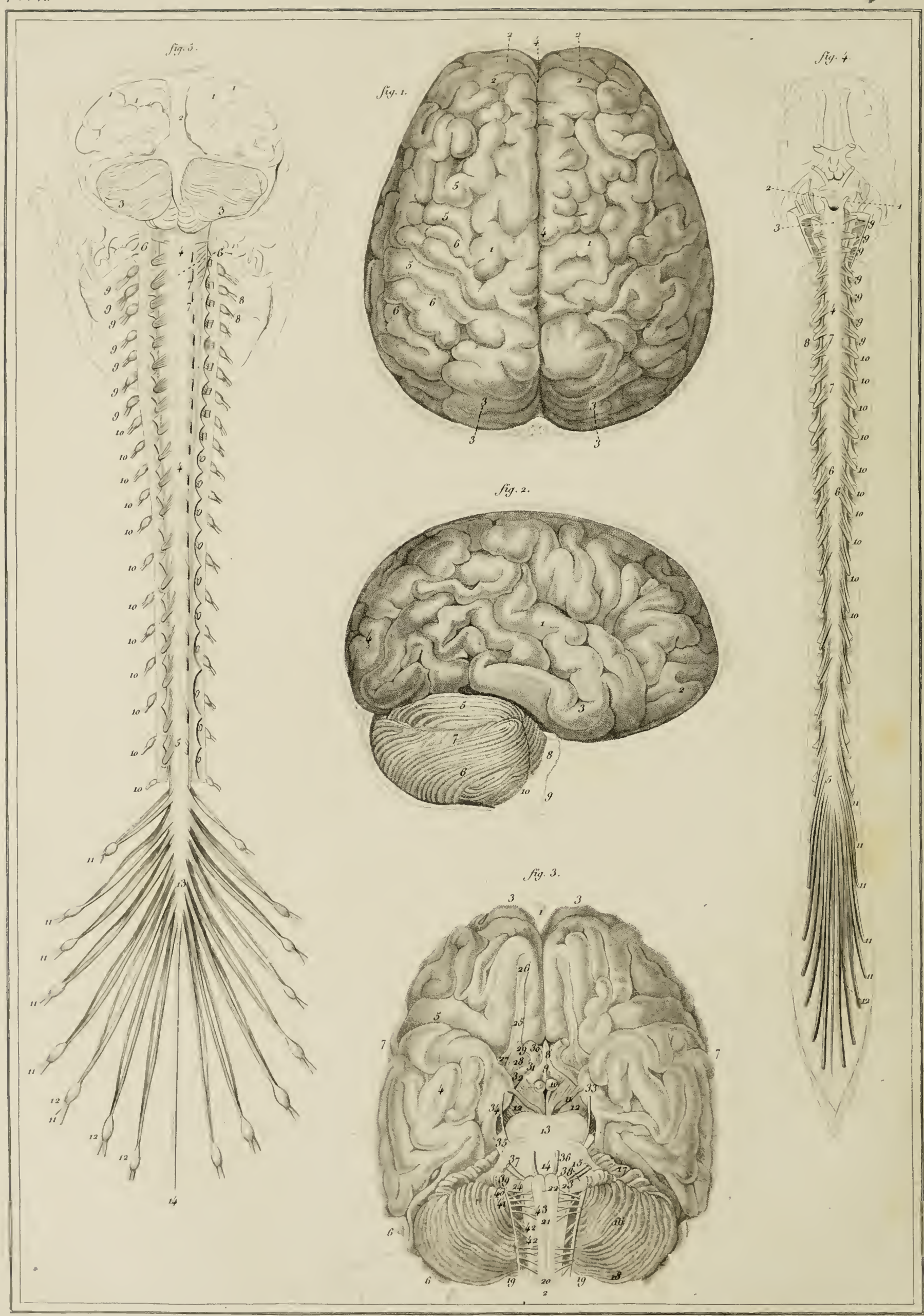

Prêtre del.

Bocourt sc.

File Editeur

PLANCHE XVI.

CERVEAU ET MOELLE ÉPINIÈRE,

(D'APRÈS GALL ET LANGENBECK).

Fig. 1. *Cerveau* (Face supérieure dépouillée de ses membranes).

1. 1. Hémisphères cérébraux. — 2. 2. Partie antérieure. — 3. 3. Partie postérieure de ces hémisphères. — 4. 4. Grande scissure médiane qui sépare les hémisphères cérébraux dans toute leur longueur. — 5. 5. 5. Circonvolutions cérébrales. — 6. 6. 6. Sillons et anfractuosités séparant les circonvolutions du cerveau.

Fig. 2. *Cerveau* (Face externe de l'hémisphère droit et de la partie droite du cervelet).

1. Hémisphère droit du cerveau. — 2. Extrémité antérieure du cerveau. — 3. Lobe moyen du cerveau. — 4. Lobe postérieur du cerveau. — 5. Face supérieure du cervelet. — 6. Face inférieure et — 7. Circonférence du même organe. — 8. Protubérance annulaire. — 9. Eminence pyramidale. — 10. Eminence olivaire de la moelle allongée.

Fig. 3. *Cerveau représenté par sa base, avec l'origine des nerfs qui en proviennent* (d'après Gall).

1. 1. Extrémité antérieure de la grande scissure médiane du cerveau. — 2. Extrémité postérieure de la même scissure. — 3. Lobe antérieur du cerveau. — 4. Lobe moyen du même organe. 5. Scissure de Sylvius. — 6. 6. Lobe postérieur du cerveau. — 7. 7. Circonvolutions des hémisphères cérébraux (face externe). — 8. Tige pituitaire. — 9. *Tuber cinereum.* — 10. Tubercules pisiformes. — 11. Substance grise qui se trouve entre les tubercules pisiformes. — 12. 12. Prolongemens antérieurs de la protubérance cérébrale. — 13. Face inférieure de la protubérance annulaire ou cérébrale et sillon qui loge l'artère basilaire. — 14. Autre sillon qui sépare la protubérance annulaire de l'extrémité supérieure de la moelle allongée. — 15. Prolongemens postérieurs de la protubérance annulaire. — 16. Face inférieure des lobes du cervelet. — 17. Partie antérieure et — 18. Partie postérieure de la circonférence du cervelet. — 19. Scissure qui sépare en arrière les lobes du cervelet. — 20. Extrémité supérieure de la moelle épinière. — 21. Sillon médian qui sépare l'une de l'autre les éminences pyramidales. — 22. Eminences pyramidales. — 23. Eminences olivaires. — 24. Les corps restiformes. — 25. Nerf olfactif. — 26. Bulbe. — 27. Racine externe. — 28. Racine moyenne. — 29. Racine interne du même nerf. — 30. Nerf optique après sa commissure. — 31. Commissure des nerfs optiques. — 32. Le nerf optique avant sa commissure. — 33. Nerf moteur oculaire commun. — 34. Nerf pathétique. — 35. Nerf trifacial. — 36. Nerf moteur oculaire externe. — 37. Nerf facial. — 38. Nerf acoustique. — 39. Nerf glosso pharyngien. — 40. Nerf vague. — 41. Nerf accessoire. — 42. 42. Filets de renfoncement du nerf accessoire. — 43. Racines du nerf grand hypo-glosse.

Fig. 4. *Moelle allongée et moelle épinière* (face antérieure d'après Langenbeck).

1. 1. Extrémité supérieure de la moelle. — 2. Eminence pyramidale. — 3. Eminence olivaire. — 4. Face antérieure de la moelle et son sillon médian. — 5. Extrémité inférieure de la moelle. — 6. 6. Sillons latéraux et antérieurs dans lesquels s'insèrent les racines antérieures des nerfs spinaux. — 7. Racines antérieures de ces nerfs. — 8. Ganglion naissant à l'endroit où se réunissent les racines antérieures et postérieures des mêmes nerfs. — 9. 9. 9. 9. 9. 9. 9. Nerfs cervicaux. — 10. 10. 10. 10. 10. 10. 10. 10. 10. 10. 10. 10. Nerfs dorsaux. — 11. 11. 11. 11. 11. Nerfs lombaires. — 12. Faisceau des nerfs sacrés, formant ce qu'on appelle vulgairement la *queue de cheval.*

Fig. 5. *Moelle allongée et moelle épinière* (Face postérieure).

1. 1. Hémisphères cérébraux (face supérieure). — 2. Extrémité postérieure de la grande fente interlobaire. — 3. 3. Les deux lobes du cervelet. — 4. 4. Face postérieure de la moelle épinière, et sa ligne médiane. — 5. Extrémité inférieure de la moelle épinière. — 6. 6. Membrane dure-mère qui tapisse le canal vertébral. — 7. 7. Nerfs spinaux. — 8. 8. Ganglions naissant à l'endroit où se réunissent les racines antérieures et postérieures des mêmes nerfs. — 9. 9. 9. 9. 9. 9. Nerfs cervicaux. — 10. 10. 10. 10. 10. 10. 10. Nerfs dorsaux. — 11. 11. 11. 11. 11. 11. Nerfs lombaires. — 12. 12. 12. 12. Nerfs sacrés. — 13. Queue de cheval. — 14. Coccyx.

Pl. 17.

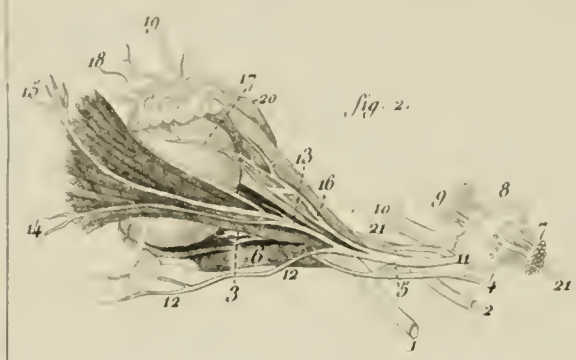

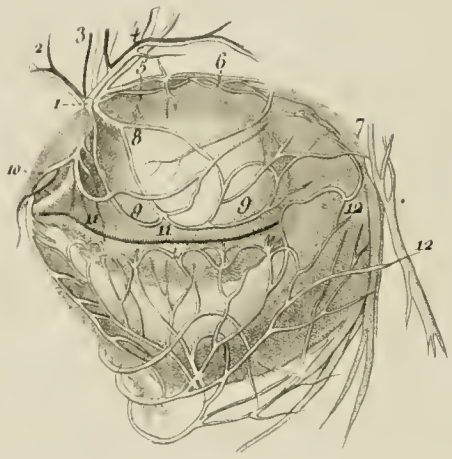

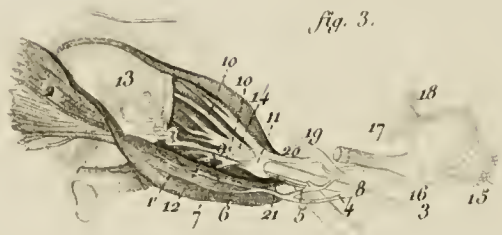

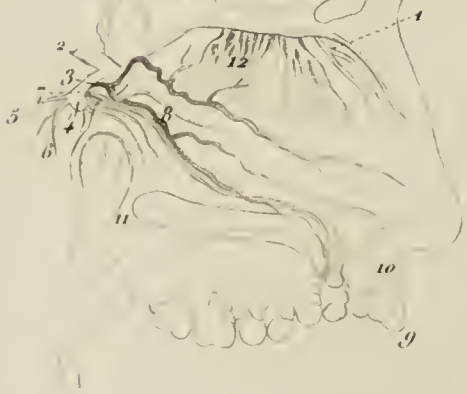

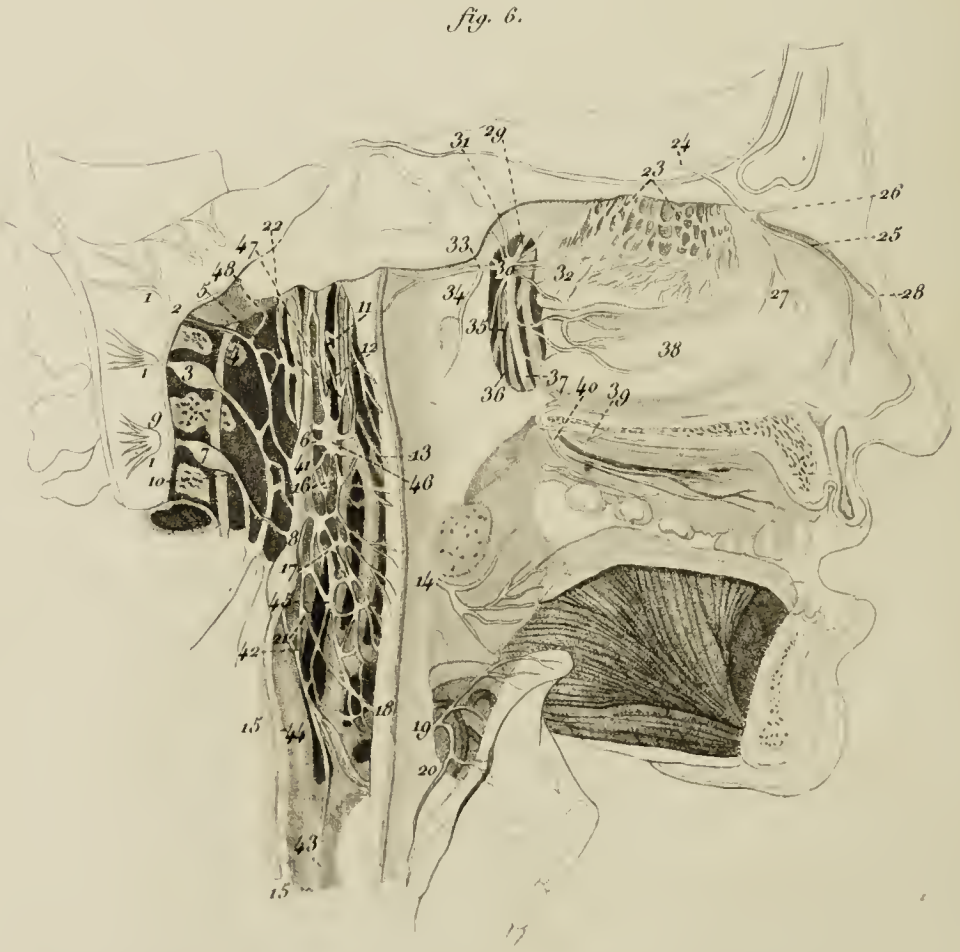

Pretre del

Boucourt sc

PLANCHE XVII.

NERFS.

Figure 1. *Nerfs des paupières* (d'après Scarpa).

1. Nerf frontal. — 2. Rameau du même nerf. — 3. Rameau moyen du même nerf. — 4. Rameau externe du même nerf. — 5. Rameaux sourciliers du nerf frontal. — 6. Filets des nerfs sourciliers. — 7 Anastomoses des nerfs sourciliers avec le nerf facial. — 8. Nerfs palpébraux supérieurs. — 9. 9. Filets des nerfs précédens s'anastomosant entre eux sous forme d'anses. — 10. Filets des mêmes nerfs allant se perdre vers l'angle interne de l'œil. — 11. 11. Nerfs palpébraux inférieurs naissant du nerf sous-orbitaire. — 12 12. Filets des mêmes nerfs s'anastomosant avec ceux du nerf facial.

Fig. 2. *Nerfs de l'œil et de ses dépendances* (d'après le même auteur).

1. Nerf optique. — 2. Nerf moteur oculaire commun. — 3. Branche de ce nerf se rendant au muscle droit interne de l'œil. — 4. Nerf pathétique. — 5. Filet que ce nerf reçoit de la branche ophthalmique de la cinquième paire. — 6. Le même nerf allant se perdre dans le muscle grand oblique de l'œil. — 7. Nerf trifacial. — 8. Renflement plexiforme de ce nerf. — 9. Nerf maxillaire inférieur. — 10. Nerf maxillaire supérieur. — 11. Branche ophthalmique du nerf trifacial. — 12. 12. Branche nasale du nerf ophthalmique.—13. Branche frontale du même nerf. — 14. Rameau interne et — 15. Rameau externe de la branche précédente. — 16. Branche lacrymale. — 17. Branche du nerf lacrymal se distribuant à la glande du même nom. — 18. Filets du même nerf sortant de la branche précédente et se perdant dans le muscle orbitaire et la paupière supérieure. — 19. Autres filamens qui se perdent dans la paupière supérieure. — 20. Filet malaire du nerf maxillaire supérieur qui s'anastomose avec le nerf lacrymal. — 21. Nerf moteur oculaire externe.

Fig. 3. *Nerfs de la troisième paire et ganglion ophthalmique* (d'après le même auteur).

1. Muscle droit supérieur de l'œil. — 2. Muscle élévateur de la paupière supérieure. — 3. Nerf oculo-musculaire commun (nerf de la troisième paire). — 4. Branche supérieure du même nerf. — 5. Filets d'anastomose de ce nerf avec le nerf ophthalmique. — 6. Rameau du même nerf allant se perdre dans le muscle droit supérieur. — 7. Second rameau du même nerf se distribuant au muscle élévateur des paupières.— 8. Branche inférieure du nerf moteur oculaire commun. — 9. Rameau moyen de la branche précédente se distribuant au muscle droit inférieur de l'œil. —10. 10. Rameau du nerf moteur oculaire commun qui se perd dans le muscle oblique inférieur.— 11. Ganglion ophthalmique.— 12. Faisceau supérieur des nerfs qui sortent de ce ganglion. — 13. Nerfs précédens perçant la sclérotique. — 14. Faisceau inférieur des nerfs qui émanent du ganglion ophthalmique. — 15. Nerf trifacial. — 16. Branche ophthalmique du nerf précédent. — 17. Nerf maxillaire supérieur. — 18. Nerf maxillaire inférieur.— 19. Nerf lacrymal.—20. Nerf nasal. —21. Filet que le nerf nasal fournit au ganglion ophthalmique.

Fig. 4. *Nerfs superficiels de la face et du cou* (d'après Charles Bell.)

1. Nerf facial. — 2. 2. Filets temporaux de la branche temporo-faciale, allant se distribuer à la région temporale et jusqu'au sommet la de tête. —3. Autres filets du même nerf qui se portent au front et s'anastomosent avec des filets de la branche frontale du nerf ophthalmique. — 4. 4. Filets palpébraux du même nerf. — 5. 5. Autres filets du même nerf se portant sur les côtés du nez. — 6. Branche du nerf facial dont les filets se perdent dans les muscles de la bouche et dans les tégumens des joues. — 7. Anastomose des branches antérieures du nerf facial, fournissant plusieurs filets qui se perdent dans les muscles de la bouche, et une branche qui se perd dans les muscles de l'aile du nez. — 8. Branches du nerf facial, qui se portent à la commissure des lèvres, aux muscles de la lèvre inférieure, et s'anastomosent avec les filets du nerf mentonnier. — 9. 9. 9. Plexus nerveux superficiel formé sur les parties latérales du col au-devant du muscle sterno-mastoïdien. — 10. Anastomose formée par le muscle phrénique, la branche descendante de l'hypoglosse et le nerf facial. — 11. Muscle sterno-mastoïdien. — 12. Branche frontale du nerf ophthalmique donnant quelques filets à la paupière supérieure, et dont les rameaux vont se perdre dans les muscles et dans la peau du front. — 13. Nerf sous-orbitaire. — 14. Nerf mentonnier. — 15. Branches descendantes du nerf grand hypoglosse.— 16. Filets que la branche descendante de l'hypoglosse donne aux muscles sterno-thyroïdien et sterno-hyoïdien. — 17. Filets que le même nerf fournit au muscle scapulo-hyoïdien. — 18. Saillie du cartilage thyroïde. — 19. Corps thyroïde. — 20. Premier des nerfs cervicaux. — 21. Branche ascendante que fournit le premier nerf cervical et qui remonte se perdre dans la région occipitale de la tête. — 22. 23. 24. 25. Second, troisième, quatrième et cinquième nerfs cervicaux. — 26. 26. 26. Filets d'anastomoses qui existent entre les nerfs cervicaux et qui concourent à la formation du plexus cervical.— 27. Branche mastoïdienne fournie par le plexus cervical. — 28. Nerf phrénique. — 29. 29. 29. Branches descendantes du plexus cervical.

Fig. 5. *Nerfs qui se distribuent à la membrane pituitaire de la cloison des fosses nasales du côté gauche* (d'après Bock).

1. Rameau ethmoïdal de la branche nasale du nerf ophthalmique. — 2. Tronc du nerf maxillaire supérieur. — 3. Branche nerveuse qui se porte de ce ganglion au ganglion sphéno-palatin.— 4. Ganglion sphéno-palatin. — 5. Tronc du nerf vidien. — 6. Rameau pharyngien de ce nerf. — 7. Les deux racines du nerf naso-palatin. — 8. Rameau inférieur du même nerf se prolongeant vers le trou palatin antérieur. — 9. Rameau du nerf dentaire antérieur.—10. Nerf naso-palatin droit. — 11. Ganglion naso-palatin.—12. Rameaux internes du nerf *olfactif*.

Fig. 6. *Nerfs palatins, ganglions sphéno-palatin, cervical supérieur, etc.* (d'après le même auteur).

1. 1. 1. Racines des trois premiers nerfs cervicaux. — 2. Branche antérieure du premier nerf cervical. — 3. Branche antérieure du second nerf cervical. — 4. Première anse anastomotique des nerfs cervicaux. — 5. Rameau qui s'anastomose avec l'hypoglosse. — 6. Rameau qui s'unit au ganglion cervical supérieur. — 7. Branche antérieure du troisième nerf cervical. — 8. Rameau s'anastomosant avec le ganglion cervical supérieur. — 9. Seconde anse anastomotique des nerfs cervicaux. — 10. Rameau partant de l'anse précédente pour s'unir au ganglion cervical supérieur. — 11. Nerf glosso-pharyngien. — 12. Rameau du même nerf. — 13. Branches du même nerf qui se distribuent au larynx. — 14. Rameau lingual du glosso-pharyngien. — 15. 15. Nerf pneumo-gastrique en partie recouvert par le grand sympathique. — 16. Rameau pharyngien du pneumo-gastrique. — 17. Nerf laryngé supérieur — 18. Rameau interne du nerf précédent. —19. Continuation du même rameau se rendant à l'épiglotte. — 20. Rameau du nerf laryngé supérieur qui s'anastomose avec le laryngé inférieur. — 21. Rameau externe du nerf

laryngé supérieur s'anastomosant avec un filet du ganglion cervical supérieur. — 22. Tronc de l'hypoglosse. — 23. Rameaux externes du nerf olfactif.— 24. Rameau ethmoïdal du nerf nasal.— 25. Le même rameau pénétrant dans les fosses nasales. — 26. Branche du même rameau se portant sur la cloison des fosses nasales, — 27. Filets du même nerf qui se distribuent à la partie extérieure de la paroi interne des fosses nasales. — 28. Point où le nerf ethmoïdal se porte à l'extrémité du nez.—29. Nerf sphéno-palatin.—30. Ganglion sphéno-palatin.—31. Tronc du nerf naso-palatin.— 32. Branches antérieures des nerfs sphéno-palatins. — 33. Origine du nerf vidien. — 34. Rameau pharyngien de ce nerf. — 35. Branche externe du nerf palatin. — 36. Branche interne du même nerf. — 37. Branche antérieure du nerf palatin. — 38. Rameaux de ce nerf se distribuant à la paroi externe des fosses nasales. — 39. Rameaux internes et—40. Rameaux externes de la branche antérieure du nerf palatin qui se distribuent à la voûte palatine. — 41. Ganglion cervical supérieur. — 42. Cordon de communication entre le ganglion précédent et le rameau externe du nerf laryngé supérieur.— 43. Grand nerf cardiaque résultant de l'anastomose précédente. — 44. Tronc du nerf grand sympathique. — 45. Plexus des nerfs mous. — 46. Plexus supérieur des nerfs mous.—47. Filet rampant sur la carotide interne, et s'anastomosant avec le filet carotidien du ganglion cervical. — 48. Filet carotidien du grand sympatique qui va gagner le canal carotidien.

fig. 2.

fig. 1

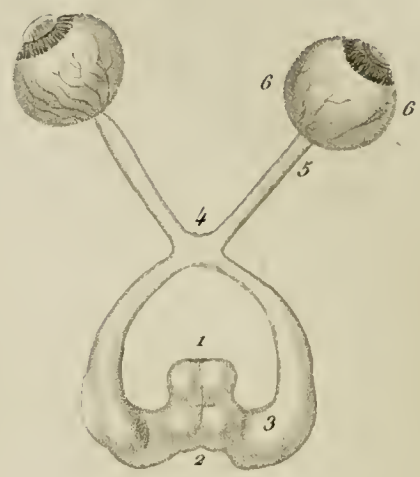

fig. 4.

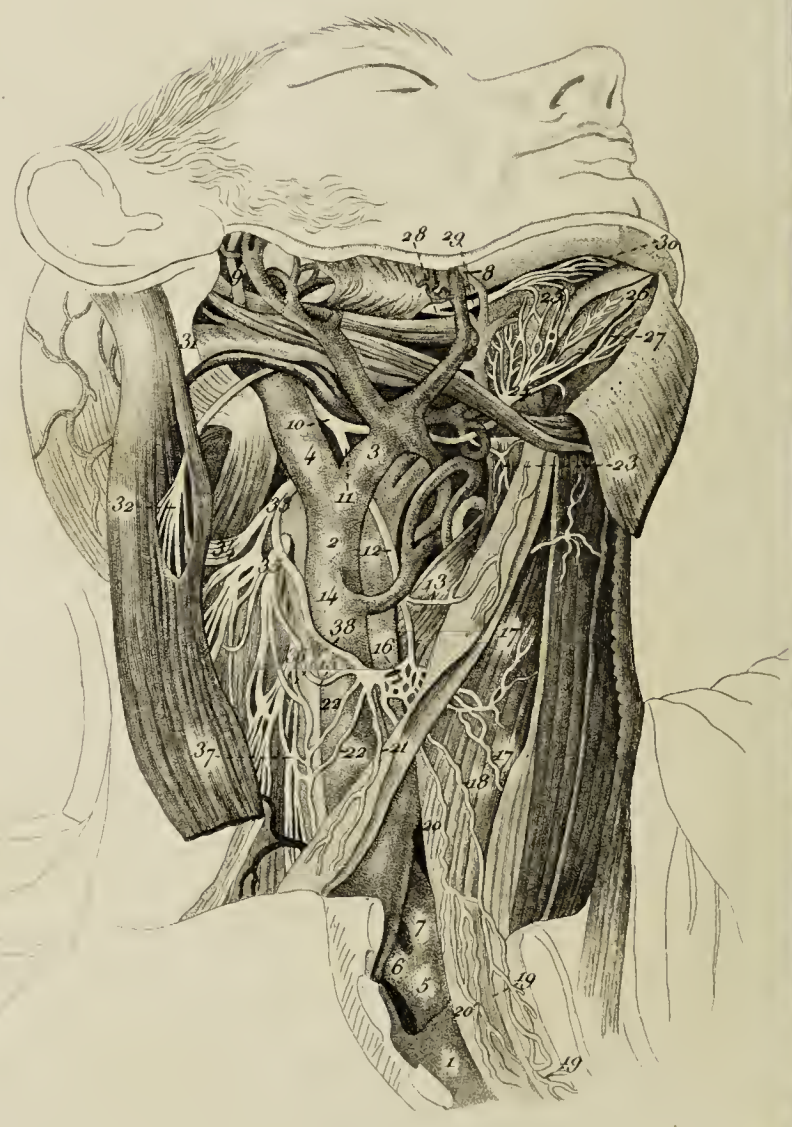

fig. 3.

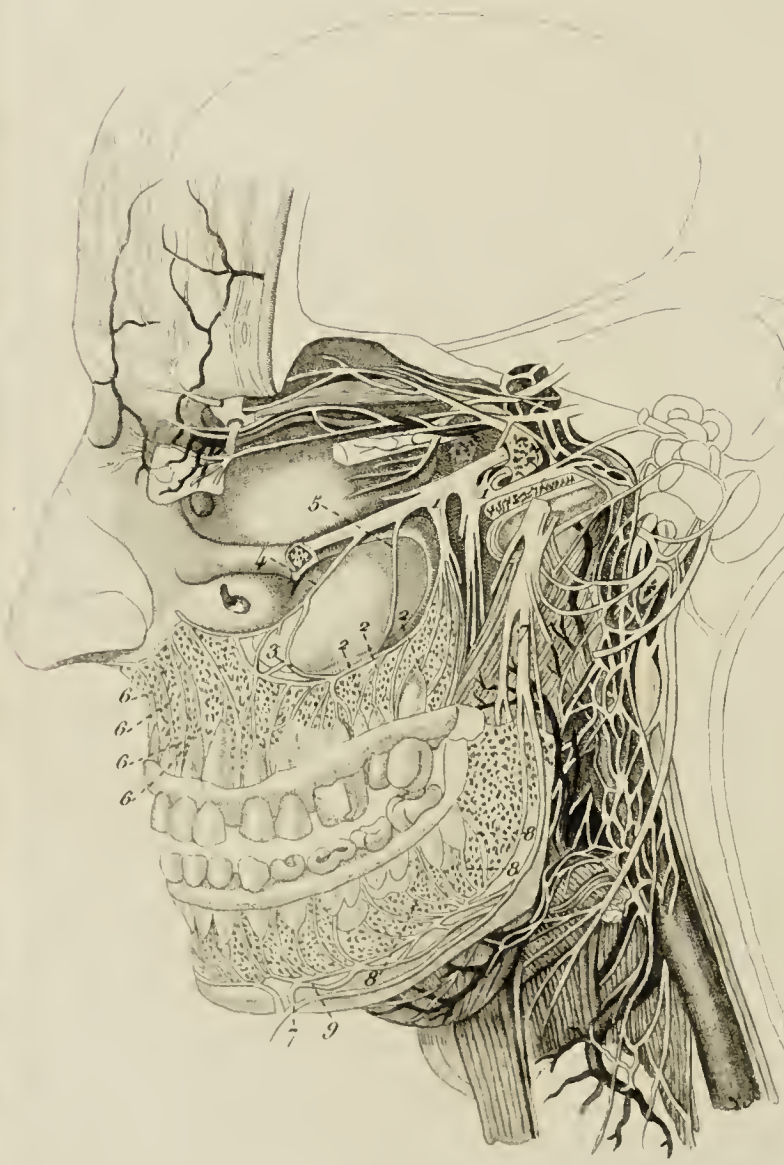

Prêtre del. Bocourt sc.

Fils Editeur

PLANCHE XVIII.

NERFS.

Figure 1. *Nerfs optiques depuis leur origine jusqu'à leur terminaison* (d'après M. J. Cloquet).

1. Tubercules quadrijumeaux supérieurs. — 2. Tubercules quadrijumeaux inférieurs. — 3. Nerfs optiques naissant des parties latérales des tubercules précédens. — 4. Nerf optique du côté droit, entouré de la gaîne que lui fournit la dure-mère. — 5. Le nerf précédent servant à la partie postérieure du globe de l'œil. — 6. 6. Globe de l'œil.

Fig. 2. *Nerfs de la face* (d'après Bock).

1. Nerf optique. — 2. Tronc de la troisième paire, dans l'intérieur du crâne. — 3. Sa branche supérieure. — 4. Sa branche inférieure. — 5. Cordon de communication avec le ganglion ophthalmique. — 6. Nerf pathétique à son entrée dans la fente sphénoïdale. — 7. Sixième paire à son entrée dans la cavité orbitaire. — 8. Nerf facial dans le canal de Fallope.— 9. Rameau digastrique. — 10. Rameaux zygomatiques. — 11. Rameau facial supérieur. — 12. Rameau facial moyen. — 13. Rameau facial inférieur. — 14. Branche cervico-faciale. — 15. Rameau sous-cutané de la mâchoire inférieure. — 16. Rameau sous-cutané du cou. — 17. Nerf vague. — 18. Rameau laryngé externe. — 19. Nerf hypoglosse. — 20. Rameau descendant. — 21. Tronc du nerf trifacial. — 22. Rameau ophthalmique traversant la fente sphénoïdale. — 23. Rameau frontal. — 24. Son filet, allant au — 25. Rameau frontal interne, qui se ramifie sur le front. — 26. Rameau frontal externe. — 27. Nerf nasal. — 28. Ganglion ophthalmique avec les nerfs ciliaires. — 29. Rameau du nerf nasal externe. — 30. Continuation du nasal externe, sortant à l'angle interne des paupières, et se distribuant à la racine du nez. — 31. — Nerf ethmoïdal. — 32. Nerf lacrymal. — 33. Nerf maxillaire supérieur. — 34. Rameau malaire. — 35. Ganglion sphéno-palatin. — 36. Nerf vidien dans son canal ouvert. — 37. Filet qui forme un anneau que traverse l'artère maxillaire interne. — 38. Nerf dentaire postérieur. — 39. Nerf sous-orbitaire dans son canal ouvert. — 40. Nerf dentaire antérieur. — 41. Tronc du nerf dentaire antérieur, s'enfonçant dans l'épaisseur de l'os maxillaire supérieur. — 42. Nerf palpébral inférieur. — 43. Nerf sous-cutané supérieur du nez. — 44. Rameau maxillaire inférieur. — 45. Nerf temporal superficiel. — 46. Rameau du conduit auditif externe. — 47. Nerf lingual, qui disparaît derrière la mâchoire inférieure. — 48. Nerf dentaire inférieur. — 49. Nerf dentaire inférieur, dans son canal ouvert. — 50. Rameau mentonnier du nerf précédent. — 51. Anastomose des deux nerfs précédens. — 52. Sortie du nerf mentonnier par le trou du même nom.

Fig. 3. *Nerfs dentaires supérieurs et inférieurs* (d'après Bock).

1. 1. Nerfs dentaires postérieurs. — 2. 2. 2. Rameaux des mêmes nerfs, se rendant au bord alvéolaire, et s'introduisant dans la cavité des trois ou quatre dernières molaires.—3. Filet assez marqué, suivant la paroi externe du sinus, et allant communiquer avec le nerf dentaire antérieur. — 4. Nerf dentaire antérieur. — 5. Un des nerfs dentaires postérieurs. — 6. 6. 6. 6. Filets du nerf dentaire antérieur, allant chacun, par un conduit particulier, se porter aux dents incisives, aux canines et aux deux premières molaires. — 7. 7. Nerf dentaire inférieur.—8. 8. 8. Rameau dentaire s'introduisant dans le conduit de ce nom, en donnant aux grosses molaires et à la première petite des rameaux qui y pénètrent par le trou de leur racine. — 9. Portion de ce rameau continuant le même trajet dans l'épaisseur de la mâchoire, et se distribuant aux racines des dents canines et incisives.

Fig. 4. *Nerfs de la neuvième paire ou grand hypoglosse* (d'après Scarpa).

1. Veine cave supérieure. — 2. Veine jugulaire interne. — 3. Rameau superficiel de la même veine. — 4. Veine jugulaire interne. — 5. Artère innominée. — 6. Artère sous-clavière droite. — 7. Artère carotide primitive droite. — 8. Artère maxillaire externe. — 9. Artère maxillaire interne. — 10. Tronc du nerf grand hypoglosse. — 11. Branche descendante du même nerf. — 12. La même branche descendant sur l'artère carotide primitive. — 13. Deux rameaux se séparant de la branche descendante, et se réunissant en un seul, qui se divise ensuite en deux filets. — 14. Rameau venant du second nerf cervical, et s'anastomosant avec la branche descendante du grand hypoglosse. — 15. Autre rameau venant du troisième nerf cervical. — 16. Plexus nerveux résultant des anastomoses des rameaux des second et troisième nerfs cervicaux, avec la branche descendante de l'hypoglosse. — 17. 17. Deux rameaux sortant du plexus précédent, pour se perdre dans le muscle sterno-thyroïdien. — 18. Autre rameau sortant du même plexus pour se distribuer à la face postérieure du muscle sterno-hyoïdien. — 19. 19. Filets venant du rameau précédent, et se distribuant au muscle sterno-hyoïdien près de son insertion au sternum. — 20. 20. Autre rameau venant du plexus précédent, et rampant sur le muscle sterno-thyroïdien, auquel il se distribue.—21. Autre rameau venant du même plexus, et se distribuant à la partie inférieure du muscle omoplat-hyoïdien. — 22. 22. Deux petits rameaux venant des quatrième et cinquième nerfs cervicaux.—23. Filet sortant du tronc de l'hypoglosse, et se distribuant au muscle hyo-thyroïdien. — 24. Série de filets nerveux se séparant du nerf grand hypoglosse du côté de sa concavité. — 25. Double anastomose du nerf grand hypoglosse avec le nerf lingual de la cinquième paire. — 26. Filets du nerf grand hypoglosse, se perdant dans le muscle génio-glosse. — 27. Filet du grand hypoglosse, se distribuant au muscle génio-hyoïdien. — 28. Nerf lingual de la cinquième paire. — 29. Rameau que le nerf lingual envoie à la glande sublinguale.— 30. Rameau du même nerf, allant se distribuer aux papilles de la langue. — 31. Nerf spinal. — 32. Filets donnés par ce nerf au muscle sterno-mastoïdien. — 33. Second nerf cervical. — 34. Anastomose entre le nerf spinal et le second nerf cervical. — 35. Troisième nerf cervical. — 36. Quatrième nerf cervical. — 37. Cinquième nerf cervical. — 38. Nerf phrénique.

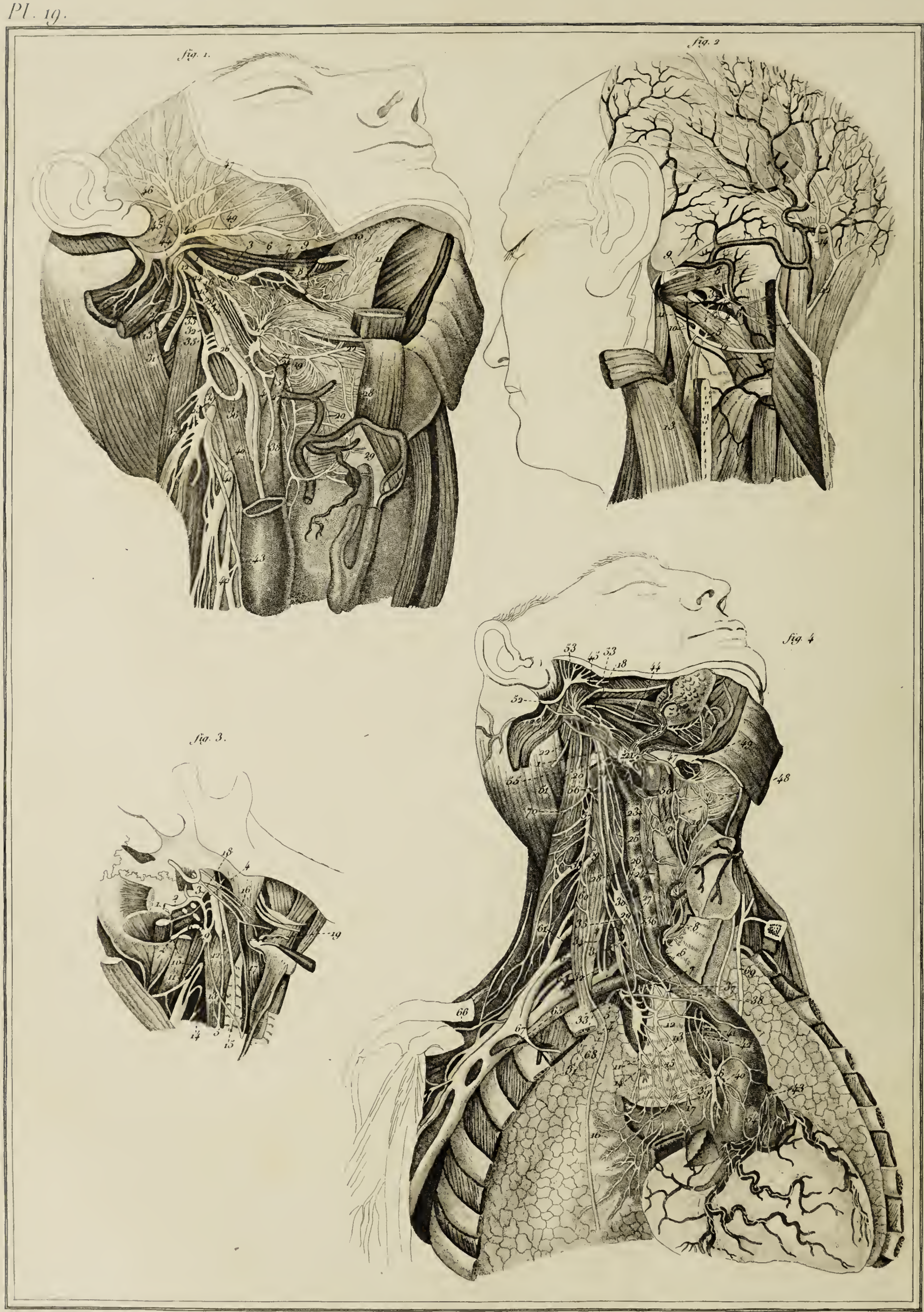

Poitre del

Becourt sc.

Fils Editeur

PLANCHE XIX.

NERFS.

Figure 1. *Nerf glosso-pharyngien et rameau pharyngien du nerf de la huitième paire* (d'après Scarpa).

1. Tronc du nerf glosso-pharyngien. — 2. Premier rameau de ce nerf. — 3. Autre rameau du même nerf s'anastomosant avec le filet pharyngien du nerf pneumo-gastrique. — 4. Cordon nerveux formé de plusieurs filets venant du nerf glosso-pharyngien et des nerfs mous du ganglion cervical supérieur. — 5. Rameaux provenant de l'anastomose des filets des nerfs mous et du glosso-pharyngien. — 6. Petit rameau du glosso-pharyngien s'unissant au —7. Plexus pharyngien du nerf vague. — 8. Petit rameau lingual externe du glosso-pharyngien.—9. Autre rameau lingual du glosso-pharyngien. — 10. Rameaux linguaux latéraux du glosso-pharyngien. — 11. Rameaux linguaux profonds du même nerf. — 12. Nerf accessoire. — 13. Gros rameau externe du nerf accessoire. — 14. Petit rameau interne du même nerf. — 15. Anastomose entre le petit rameau interne de l'accessoire et le nerf vague. — 16. Rameau pharyngien du nerf pneumo-gastrique. — 17. Expansion plexiforme du rameau pharyngien. — 18. Nerf pharyngien provenant du plexus précédent. — 19. Rameau pharyngien descendant.— 20. Filets pénicilliformes du rameau ascendant du nerf pharyngien. — 21. Anastomose du nerf pharyngien avec le rameau laryngé externe du grand sympathique. — 22. Rameau laryngé interne du pneumo-gastrique. — 23. Anastomose du nerf laryngé interne avec le glosso-pharyngien. — 24. Anastomose du nerf laryngé interne avec le nerf mou du ganglion cervical supérieur. — 25. Tronc du nerf pneumo-gastrique. — 26. Ganglion cervical supérieur. — 27. Nerf laryngé externe. — 28. Rameau de ce nerf. — 29. Rameau du nerf laryngé externe se distribuant au constricteur inférieur, à la partie interne du larynx et à la glande thyroïde.—30. Nerfs mous se portant vers le nerf cardiaque superficiel. — 31. Nerf grand hypoglosse. — 32. Anastomose entre le premier et le second nerf cervical. — 33. Anastomose entre le grand hypoglosse et le premier nerf cervical. — 34. Deux rameaux fournis par le premier nerf cervical au ganglion cervical supérieur. — 35. Rameau court et volumineux que le second des nerfs cervicaux envoie au ganglion cervical supérieur. — 36. Rameau provenant de l'anastomose des second et troisième nerfs cervicaux se rendant au ganglion cervical supérieur. — 37. Anastomose des second et troisième nerfs cervicaux. — 38. Rameau du second nerf cervical s'anastomosant avec la branche descendante du grand hypoglosse. — 39 Toisième nerf cervical. — 40. Rameau d'anastomose entre le troisième nerf cervical et la branche descendante de l'hypoglosse. — 41. Quatrième nerf cervical. —42. Cinquième nerf cervical (commencement du plexus brachial). — 43. Nerf diaphragmatique. — 44. Nerf facial. —45. Branche du nerf auriculaire s'anastomosant avec le nerf facial. — 46. Rameau temporal. — 47. Rameau facial supérieur. — 48. Rameau facial moyen. — 49. Rameau facial inférieur.

Fig. 2. *Nerf sous-occipital et branches postérieures des nerfs cervicaux* (d'après Asch).

1. Nerf sous-occipital. — 2. Rameau antérieur de ce nerf. — 3. Rameau postérieur du même nerf. — 4. Rameau descendant du même nerf, traversant le muscle oblique inférieur pour s'anastomoser avec—5. Un rameau de la branche postérieure du nerf de la seconde paire.—6. Second rameau du même nerf donnant des ramuscules aux muscles grand et petit droits postérieurs de la tête. — 7. Autre rameau très long se distribuant au muscle grand complexus. — 8. Autre rameau se distribuant au muscle oblique supérieur. — 9. Autre rameau traversant le muscle oblique supérieur pour se porter dans le muscle droit latéral. — 10. Ganglion du second nerf cervical. — 11. Rameau antérieur du même nerf. — 12. Rameau postérieur du second nerf cervical. — 13. Rameaux de la branche postérieure du second nerf, se distribuant au muscle splénius. — 14. Rameau ascendant du troisième nerf cervical, se ramifiant sur le muscle occipital.

Fig. 3. *Premiers nerfs cervicaux* (d'après Asch).

1. Ganglion du premier nerf cervical. — 2. Rameau antérieur du même nerf. — 3. Autre rameau de la même branche s'anastomosant avec le grand hypoglosse. — 4. Autre rameau du premier nerf cervical allant se distribuer aux muscles grand droit et petit droit antérieurs de la tête. — 5. Nerf grand sympathique. — 6. Ganglion du second nerf cervical.—7. Branche postérieure du second nerf cervical. — 8. Branche antérieure du même nerf. — 9. Anastomose entre les branches antérieures des deux premiers nerfs cervicaux. — 10. Rameau de la branche antérieure du second nerf cervical qui se joint au — 11. Troisième nerf cervical. — 12. Troisième nerf cervical. —13. Quatrième nerf cervical. — 14. Cinquième nerf cervical. — 15. Le nerf vague. — 16. Rameau pharyngien du nerf pneumo-gastrique. — 17. Nerf laryngé supérieur. — 18. Nerf grand hypoglosse. — 19. Rameau descendant de ce nerf.

Fig. 4. *Nerfs cardiaques du côté droit* (d'après Scarpa).

1. Nerf vague tiré en dehors. — 2. Rameau cardiaque superficiel de ce nerf. — 3. Autre rameau cardiaque superficiel du même nerf se joignant dans le thorax avec le grand nerf cardiaque du trisplanchnique. — 4. Origine du nerf récurrent. — 5. Rameau venant du ganglion cervical inférieur et du premier ganglion thoracique pour s'unir au nerf récurrent. — 7. Rameaux ascendans du nerf récurrent. — 8. Le nerf récurrent montant an-dessous du tronc de l'artère thyroïdienne inférieure et embrassant ses rameaux. — 9. Rameau de ce nerf établissant la principale anastomose entre ce nerf et la branche interne du rameau laryngé supérieur du pneumo-gastrique. — 10. Rameau du nerf récurrent dont les filets s'anastomosent en partie avec ceux de la branche interne du nerf laryngé supérieur. — 11. Tronc du nerf vague droit. — 12. Anastomose entre les rameaux descendans du nerf récurrent et le grand nerf cardiaque du trisplanchnique. — 13. Filet venant du tronc du pneumo-gastrique et des branches descendantes du recurrent. — 14. Rameau du pneumo-gastrique pénétrant dans le poumon avec l'artère pulmonaire. — 15. Rameau du pneumo-gastrique qui concourt en grande partie à la formation du — 16. Plexus pulmonaire superficiel droit. — 17. Petit plexus antérieur du pneumo-gastrique.—18. Nerf grand sympathique sortant du canal carotidien. — 19. Ganglion cervical supérieur. — 20. Deux nerfs mous sortant du ganglion précédent. — 21. Faisceau des nerfs mous embrassant le tronc de l'artère carotide externe. — 22. Renflement gangliforme des nerfs mous. — 23. Nerfs mous allant former avec le pneumo-gastrique le nerf laryngé externe. — 24. Deux filets du nerf laryngé externe allant se rendre au plexus cardiaque superficiel.—24. Nerfs mous qui sortent de la partie inférieure du ganglion cervical supérieur pour aller former le—26. Nerf cardiaque superficiel.—27. Rameau du nerf cardiaque superficiel se divisant en trois filets. — 28.

Nerf grand sympathique. — 29. Ganglion cervical moyen. — 30. Trois rameaux venant des troisième, quatrième et cinquième nerf cervicaux. — 31. Tronc profond du ganglion cervical moyen. — 32. Ganglion cervical inférieur. — 33. Premier ganglion thoracique. — 34. Rameaux fournis par les trois nerfs cervicaux inférieurs. — 35. Rameau du ganglion cervical moyen passant devant la sous-clavière. — 36. Rameau qui sort du ganglion cervical moyen, se joint au nerf cardiaque et s'anastomosant avec le nerf récurrent. — 37. Grand nerf cardiaque profond du trisplan chnique. — 38. Rameau descendant du nerf récurrent, s'anastomosant avec le nerf précédent. — 39. Rameau du ganglion cardiaque allant se distribuer à la face postérieure du cœur. — 40. Ganglion mou du nerf cardiaque profond. — 41. Petits nerfs cardiaques profonds du côté gauche, venant du ganglion cervical inférieur et du premier ganglion thoracique correspondant. — 42. Nerf cardiaque superficiel gauche. — — 43. Plexus coronaire droit. — 44. Nerf glosso-pharyngien. — 45. Rameau pharyngien du nerf vaque. — 46. Anastomose entre les troncs des nerfs cardiaques des deux côtés. — 47. Distribution du nerf glosso-pharyngien à la tourille et à la base de la langue. — 48. Rameaux du nerf laryngé externe se distribuant aux muscles constricteurs du pharynx et à l'intérieur du larynx. — 49. Nerf laryngé interne pénétrant dans le larynx. — 50. Rameau descendant du nerf laryngé interne allant s'anastomoser avec le nerf récurrent. — 51. Le nerf grand hypoglosse coupé et renversé. — 52. Nerf facial. — 53. 53. Rameaux temporaux et faciaux du nerf facial. — 54. Nerf cardiaque profond. — 55. Branche d'anastomose entre les deux premiers nerfs cervicaux et le ganglion cervical supérieur. — 56. Branche du second nerf cervical allant se rendre au ganglion cervical supérieur. — 57. Troisième nerf cervical. — 58. Origine supérieure du nerf phrénique. — 59. Quatrième nerf cervical. — 60. Seconde origine du nerf phrénique. — 61. 62. 63. 64. Les quatre derniers nerfs cervicaux. — 65. Le premie nerf dorsal. — 66. Nerf sous-scapulaire. — 67. Rameaux du plexus brachial. — 68. Tronc du nerf phrénique. — 69. Nerf phénique gauche. — 70. Branche occipitale du second nerf cervical.

Prêtre del

Bocourt sc.

Fils Editeur

PLANCHE XX.

NERFS.

Figure 1. *Plexus Brachial* (d'après Charles Bell).

1. Tronc du nerf grand hypoglosse. — 2. Branche descendante du nerf précédent. — 3. Un rameau de cette même branche nerveuse. — 4. Rameau de la même branche allant se perdre dans le muscle sterno-thyroïdien. — 5. Rameau d'anastomose entre la branche descendante de l'hypoglosse et le second nerf cervical. — 6. Tronc du nerf vague. — 7. Rameau cardiaque du nerf vague. — 8. Nerf spinal traversant le muscle sterno-mastoïdien. — 9. Rameau antérieur du second nerf cervical. — 10. Rameau du second nerf cervical, allant s'anastomoser avec la branche descendante de l'hypoglosse. — 11. Ganglion cervical supérieur, et nerf grand sympathique. — 12. Troisième nerf cervical. — 13. Rameau du troisième nerf cervical, fournissant — 14. Le nerf sous-cutané du cou, et — 15. Le nerf auriculaire. — 16. Quatrième nerf cervical. — 17. Rameau de ce nerf allant s'anastomoser avec la branche descendante du grand hypoglosse. — 18. Rameau du sixième nerf cervical, s'anastomosant avec un rameau du septième, pour aller se perdre dans le muscle sous-clavier. — 19. Nerf phrénique. — 20. Cinquième nerf cervical. — 21. Sixième nerf cervical. — 22. Septième nerf cervical. — 23. Huitième nerf cervical. — 24. Premier nerf dorsal. — 25. Nerf sus-scapulaire. — 26. Rameau du septième nerf cervical. — 27. — Nerf sous-scapulaire se distribuant au muscle du même nom. — 28. Tronc provenant des cinquième et sixième nerfs cervicaux. — 29. Anastomose des nerfs axillaire et radial. — 30. Nerf axillaire. — 31. Nerf radial provenant des septième et huitième nerfs cervicaux. — 32. Nerf axillaire. — 33. Nerf musculo-cutané, provenant des sixième et septième nerfs cervicaux. — 34. Nerf cubital. — 35. Nerf cutané interne.

Fig. 2. *Dessin linéaire représentant le centre cérébro-spinal et les nerfs de la langue, du larynx, du poumon, du cœur, de l'estomac et du diaphragme* (d'après John Shaw).

1. Le cerveau. — 2. Le cervelet. — 3. 3. 3. La moelle épinière avec l'origine des nerfs. — 4. La langue. — 5. Le larynx. — 6. Le cœur. — 7. L'estomac. — 8. Les poumons. — 9. Le diaphragme. — 10. 10. 10. Le nerf vague, envoyant ses branches au larynx, aux poumons, au cœur et à l'estomac. — 11. Nerf laryngé supérieur du nerf vague. — 12. Nerf récurrent, ou laryngé inférieur du même nerf. — 13. Plexus pulmonaire du nerf vague. — 14. Plexus cardiaque du même nerf. — 15. Plexus gastrique du même nerf. — 16. Nerf facial. — 17. Nerf glosso-pharyngien. — 18. Nerf lingual envoyant ses branches à la langue et aux muscles de la partie antérieure du larynx. — 19. Origine du nerf spinal. — 20. Branche du nerf précédent, allant se distribuer aux muscles de l'épaule. — 21. 21. 21. Nerf phrénique se rendant au diaphragme. — 22. Nerf respiratoire inférieur externe de Ch. Bell, se rendant aux muscles de la partie externe de la poitrine.

Fig. 3. *Dessin linéaire représentant le système cérébro-spinal, et l'origine des nerfs* (face antérieure, d'après le même auteur).

Cette figure représente l'encéphale, la moelle épinière et l'origine de tous les nerfs qui proviennent de ces centres nerveux. La masse cérébrale est renversée. — Les nerfs rachidiens sont coupés au-delà du ganglion que forment leurs racines antérieures et postérieures.

Fig. 1.

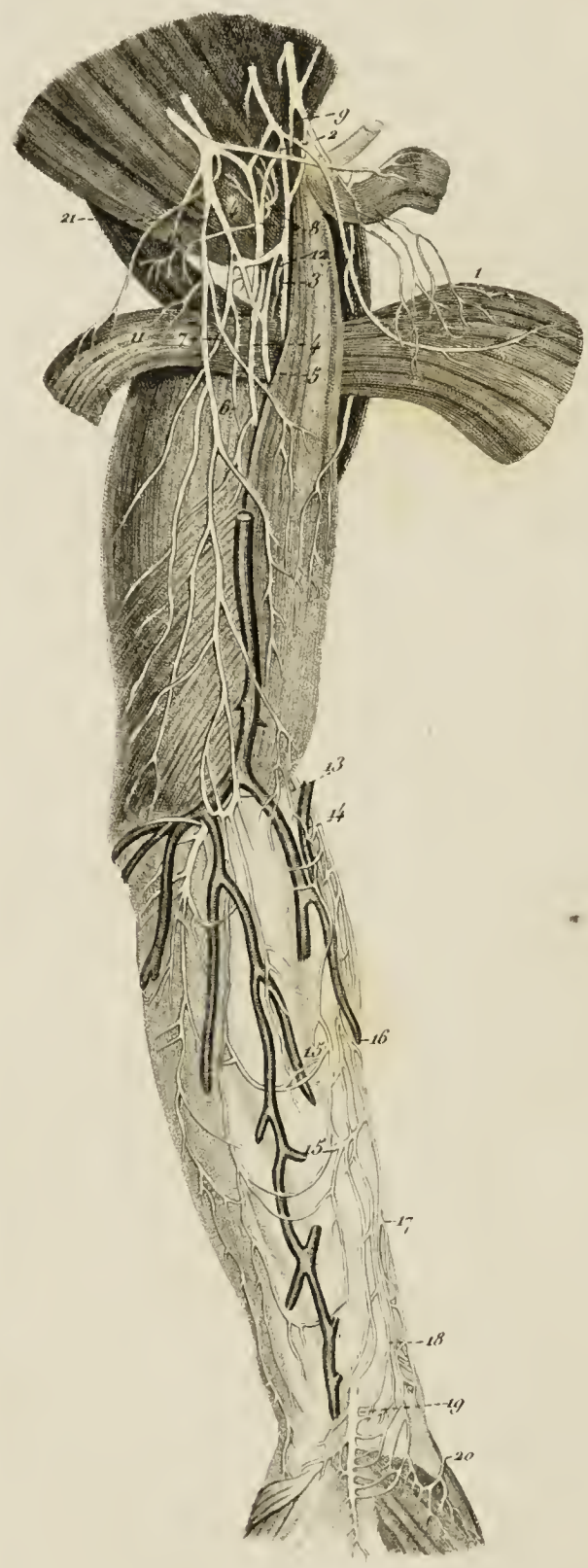

Fig. 4

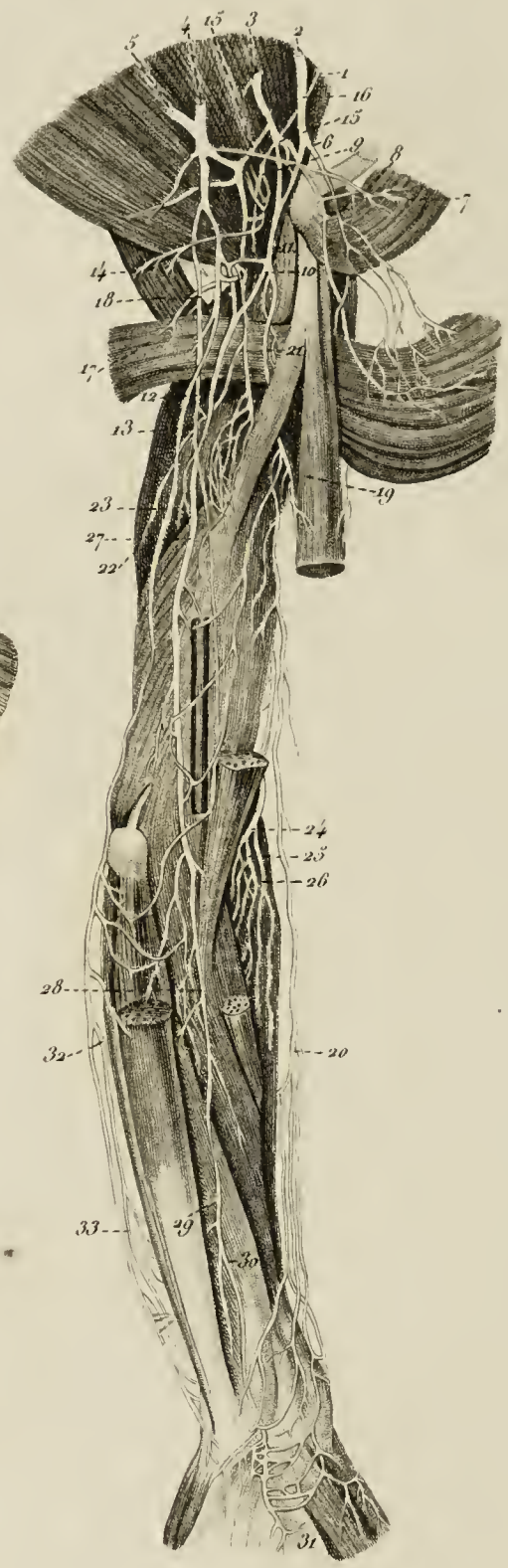

Fig. 2.

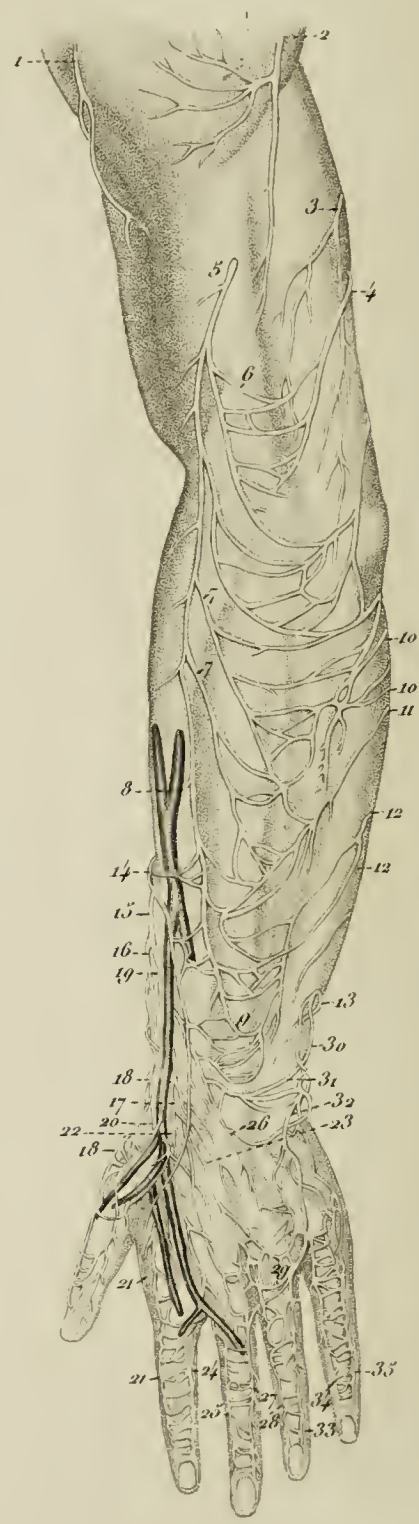

Fig. 3.

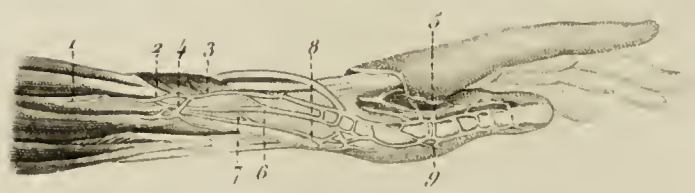

Prêtre del.

Bocourt sc.

PLANCHE XXI.

NERFS.

Figure 1. *Nerfs superficiels de la partie antérieure des membres supérieurs* (d'après Loder).

1. Nerf thoracique antérieur. — 2. Nerf sous-scapulaire. —3. Nerf musculo-cutané.—4. Nerf radical. —5. Nerf médian. — 6. Nerf cubital. — 7. Rameau cutané interne naissant de ce nerf, et distribuant ses ramifications à la peau de la partie interne du bras. — 8. Nerf axillaire. — 9. Tronc qui fournit les nerfs sous-scapulaire et axillaire. — 10. Rameau donné par le nerf axillaire aux muscles sous-scapulaire et grand rond. — 11. Rameau du même nerf se distribuant aux muscles grand rond et grand dorsal. — 12. Rameau fourni au muscle coraco-brachial par le nerf musculo-cutané. — 13. Nerf musculo-cutané à la partie antérieure et externe de l'avant-bras. — 14. Rameau du nerf précédent descendant autour de la veine céphalique. — 15. 15. Anastomoses entre le nerf précédent et le nerf cutané interne. — 16. Filets du nerf musculo-cutané descendant à la partie antérieure et externe de l'avant-bras jusqu'auprès du poignet. — 17. Filet du nerf cutané interne se portant dans la peau de la face postérieure de l'avant-bras. — 18. Filet du nerf musculo-cutané s'anastomosant avec. — 19. Le rameau palmaire cutané du nerf médian. — 20. Rameau de la branche palmaire. — 21. Nerf cutané interne du nerf radical.

Fig. 2. *Nerfs superficiels de la partie postérieure du membre supérieur* (d'après Loder).

1. Nerf cutané supérieur du bras. — 2. Rameau cutané du nerf axillaire. — 3. Rameau du nerf cutané interne. — 4. Rameau cutané interne du nerf radial. — 5. Rameau cutané externe du même nerf. — 6. Rameau du nerf précédent s'anastomosant avec le nerf cutané interne du nerf radial. — 7. 7. Rameaux du même nerf communiquant avec le nerf cutané moyen. — 8. Rameaux du même nerf s'anastomosant avec le nerf musculo-cutané. — 9. Terminaison du rameau cutané externe du nerf radial au niveau de la partie postérieure du carpe. — 10. 10. Rameau du nerf cutané moyen communiquant avec le rameau musculaire du nerf radial.—11. Rameaux du même nerf s'anastomosant avec le rameau cutané externe du nerf radial. —12. 12. Rameau du nerf cutané moyen s'anastomosant avec le rameau cutané externe et le rameau dorsal du nerf radial. — 13. Rameaux du nerf cutané moyen s'anastomosant avec le rameau dorsal du nerf cubital. — 14. Rameaux du nerf musculo-cutané s'anastomosant avec le rameau cutané externe du nerf radial. — 15. Tronc du nerf radial.—16. Rameau antérieur du nerf précédent.— 17. Rameau dorsal interne du pouce. — 18. 18. Rameau dorsal externe du pouce. — 19. Rameau postérieur du nerf radial, dont les filets s'anastomosent avec ceux du nerf cutané moyen. — 20. Rameau antérieur de la branche dorsale du nerf radial. — 21. 21. Nerf dorsal externe du doigt indicateur. — 22. Rameau postérieur de la branche dorsale du nerf radial, dont les filets se perdent dans la peau de la face dorsale de la main. — 23. Rameau du nerf précédent donnant les filets. — 24. Dorsal interne de l'index, et — 25. Dorsal externe du doigt médius. — 26. Rameau du même nerf fournissant les — 27 et 28. Rameaux dorsal interne du doigt médius, et dorsal externe du doigt annulaire. — 29. Anastomose entre les rameaux dorsaux du nerf radial et du nerf cubital. — 30. Rameau dorsal du nerf cubital. — 31. Rameau du nerf précédent communiquant avec le nerf radial. — 32. Rameau du même nerf fournissant les—33. et 34. Filets dorsaux internes du doigt annulaire et externe du petit doigt. — 35. Filet dorsal interne du petit doigt.

Fig. 3. *Rameau palmaire du nerf radial* (d'après Loder).

1. Nerf radial. — 2. Rameau palmaire du même nerf divisé en deux ramuscules. — 3. Rameau dorsal interne du pouce naissant du nerf précédent. — 4. Anastomose du même nerf avec le nerf musculo-cutané.—5. Rameau cutané. — 6. Nerf dorsal externe du pouce. — 7. Rameau du même nerf s'anastomosant avec le nerf musculo-cutané, et avec le — 8. Rameau se rendant au court abducteur du pouce. — 9. Rameau communiquant avec le nerf musculo-cutané.

Fig. 4. *Nerfs profonds du membre supérieur* (d'après Loder).

1. Cinquième nerf cervical. — 2. Le sixième. — 3. Le septième. — 4. Le huitième des nerfs cervicaux. — 5. Premier nerf dorsal. — 6. Grand nerf thoracique antérieur. — 7. Petit nerf thoracique antérieur. — 8. Anastomose entre les nerfs long et petit thoraciques antérieurs. — 9. Nerf sous-scapulaire.— 10. Nerf musculo-cutané.— 11. Nerf radial.— 12. Nerf médian.—13. Nerf cubital. —14. Rameau axillaire du plexus brachial. — 15. 15. Les deux racines du nerf radial. — 16. Tronc fournissant les rameaux axillaire et sous-scapulaire. — 17. Rameau du nerf axillaire se distribuant aux muscles grand rond et grand dorsal. — 18. Nerf axillaire se contournant sous le col de l'humérus.—19. Nerf musculo-cutané. —20. Grand rameau cutané ou continuation du tronc du même nerf. — 21. Tronc du nerf radial. — 22. Rameau sous-cutané interne du nerf radial. —23. Filets du nerf radial se portant dans le triceps brachial.— 24. Division du nerf radial en rameaux profond et superficiel. — 25. Rameau profond de ce nerf. — 26. Rameau superficiel de ce nerf. — 27. Nerf médian.—28. Nerf inter-osseux interne.—29. Rameaux du nerf médian. — 30. Grand rameau palmaire cutané du même nerf. — 31. Terminaison du grand rameau palmaire du nerf médian. — 32. Rameau dorsal du nerf cubital. — 33. Petit rameau palmaire ou continuation du tronc du nerf cubital.

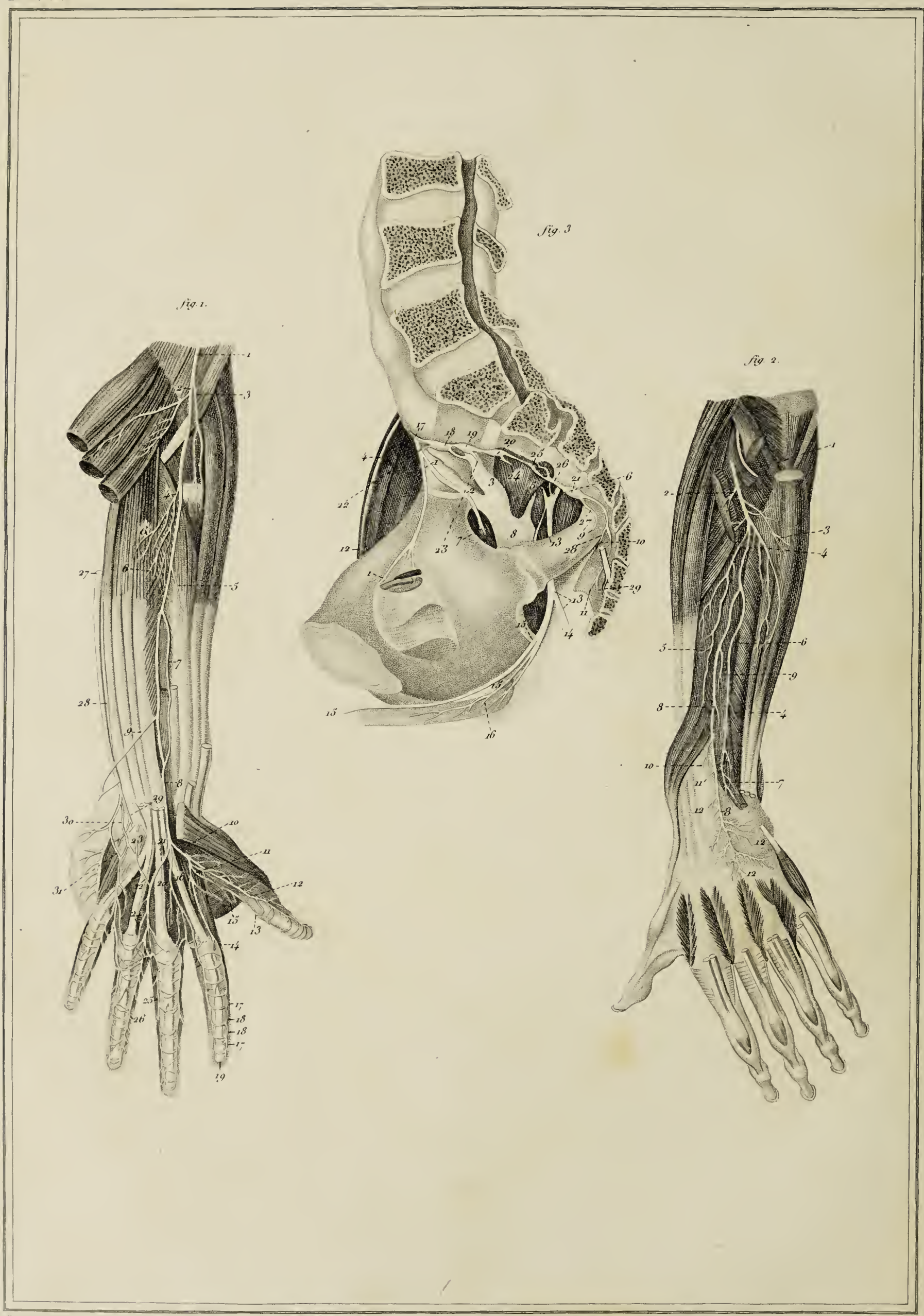

Prêtre del.

Bocourt sc.

PLANCHE XXII.

NERFS.

Figure 1. *Nerf médian* (d'après Loder).

1. Tronc du nerf médian. — 2. Rameau du même nerf se divisant en deux ramuscules. — 3. Rameau du nerf médian se distribuant au muscle rond pronateur. — 4. Nerf inter-osseux interne ou antérieur.— 5. Rameaux de ce nerf se distribuant au muscle long fléchisseur du pouce. — 6. 6. Rameau du même nerf allant au muscle fléchisseur profond. — 7. Nerf inter-osseux interne. — 8. Filet du même nerf traversant le ligament inter-osseux pour aller s'anastomoser avec un filet du nerf inter-osseux interne. — 9. Long rameau palmaire du nerf médian. — 10. Rameau du nerf médian distribuant ses filets aux muscles court fléchisseur, court abducteur, et opposant du pouce. — 11. Rameau palmaire externe du pouce. — 12. Premier rameau digital commun, donnant — 13. Le rameau palmaire interne du pouce et — 14. Le rameau palmaire externe de l'indicateur. — 15. Filet du nerf palmaire interne du pouce se perdant dans le muscle abducteur de ce doigt.—16. Filet se rendant au premier muscle lombrical.— 17. 17. Filets se rendant sur la face dorsale de l'indicateur pour s'anastomoser avec les nerfs dorsaux. — 18. 18. Filets passant sous les tendons des muscles fléchisseurs et se distribuant à leur gaîne.—19. Arcade anastomotique du nerf palmaire de l'index. — 20. Second rameau digital commun allant donner le rameau interne de l'index du doigt médius. — 21. Troisième rameau digital commun. — 22. Rameau palmaire du nerf cubital. — 23. Autre rameau se distribuant au ligament annulaire du carpe et au muscle court fléchisseur du petit doigt. — 24. Rameau d'anastomose des nerfs médian et cubital. — 25. Rameau palmaire interne du doigt médius. — 26. Rameau palmaire externe du doigt annulaire. — 27. Nerf cubital coupé. — 28. Branche palmaire du même nerf. — 29. Rameau profond de la même branche. — 30. Rameau digital du nerf cubital. — 31. Anastomose des deux rameaux palmaires du nerf cubital.

Fig. 2. *Rameau profond du nerf radial* (d'après Loder).

1. Rameau profond du nerf radial. — 2. Filets fournis par le rameau précédent au court supinateur.—3. Filets du même rameau se distribuant au muscle extenseur commun des doigts. — 4. 4. Autres filets se distribuant au muscle cubital postérieur.— 5. Autres filets se distribuant au long abducteur et court extenseur du pouce.— 6. Filet se distribuant au long extenseur du pouce. — 7. Rameau se distribuant au muscle extenseur de l'index. — 8. 8. Nerf inter-osseux externe ou postérieur. —9. Filet du nerf précédent se distribuant au long extenseur du pouce. — 10. Filet du même nerf se perdant sur le ligament inter-osseux. — 11. Filet traversant le ligament inter-osseux et s'anastomosant avec le rameau inter-osseux du nerf médian. —12. 12. 12. Terminaison du nerf inter-osseux externe, dont les filamens se perdent dans les ligamens de la face postérieure des articulations carpo-métacarpéennes.

Fig. 3. *Plexus sciatique* (d'après Camper).

1. 1. Nerf obturateur. — 2. Nerf ilio-sacré naissant des deux derniers nerfs lombaires. — 3. Branche antérieure du premier nerf sacré. — 4. Second nerf sacré. —5. Rameau du nerf précédent qui se joint au nerf honteux. — 6. Troisième nerf sacré. — 7. Rameau du cordon ilio-sacré qui se porte vers les fesses. — 8. Plexus sacré ou sciatique. — 9. Le quatrième. — 10. Le cinquième et — 11. Le sixième des nerfs sacrés. — 12. Nerf inguinal se rendant aux glandes de l'aine et au crémaster. — 13. 13. Nerf honteux passant sous le petit ligament sciatique. — 14. Rameaux fournis par le nerf précédent à l'anus et à ses muscles, coupés. — 15, 15. 15. Rameau du même nerf distribuant ses ramuscules aux muscles ischio-caverneux et au transverse du périné lui-même. — 16. Rameau honteux inférieur coupé. — 17. Tronc du grand sympathique descendant des lombes. — 18. Premier ganglion sacré. — 19. Second. — 20. Troisième. — 21. Quatrième ganglion sacrés réunis par leurs branches de communication. — 22. Cordon d'anastomose entre le nerf ilio-sacré et le premier ganglion sacré. — 23. Anastomoses entre les deux premiers nerfs sacrés et les deux ganglions correspondans du même nom. — 24. Deux rameaux que le troisième ganglion reçoit du second nerf sacré. — 25. 26. Rameaux que le grand sympathique reçoit des second et troisième nerfs sacrés. — 27. 28. Anastomoses du dernier ganglion sacré avec le quatrième et le cinquième des nerfs sacrés. — 29. Terminaison du nerf grand sympathique.

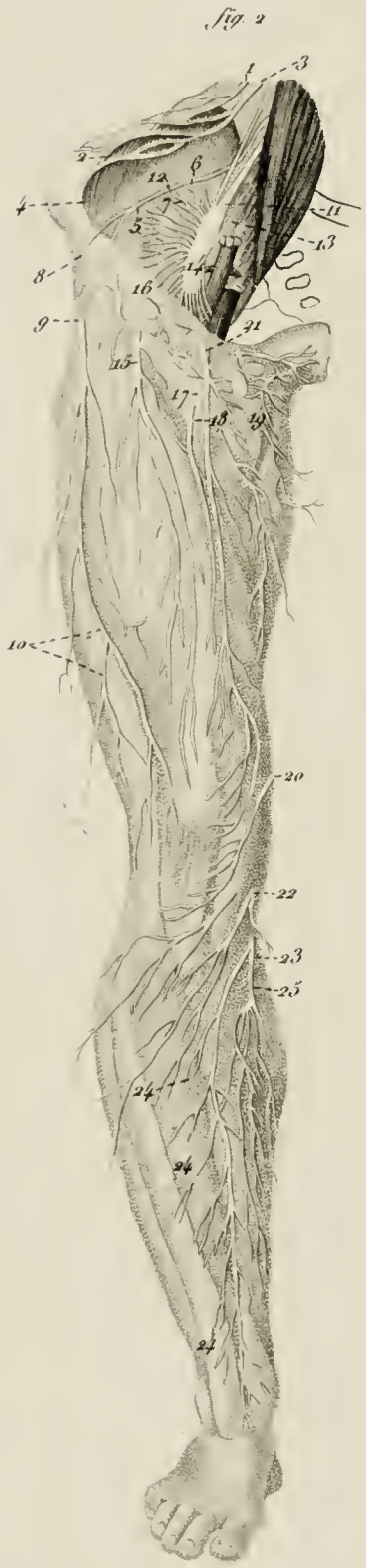

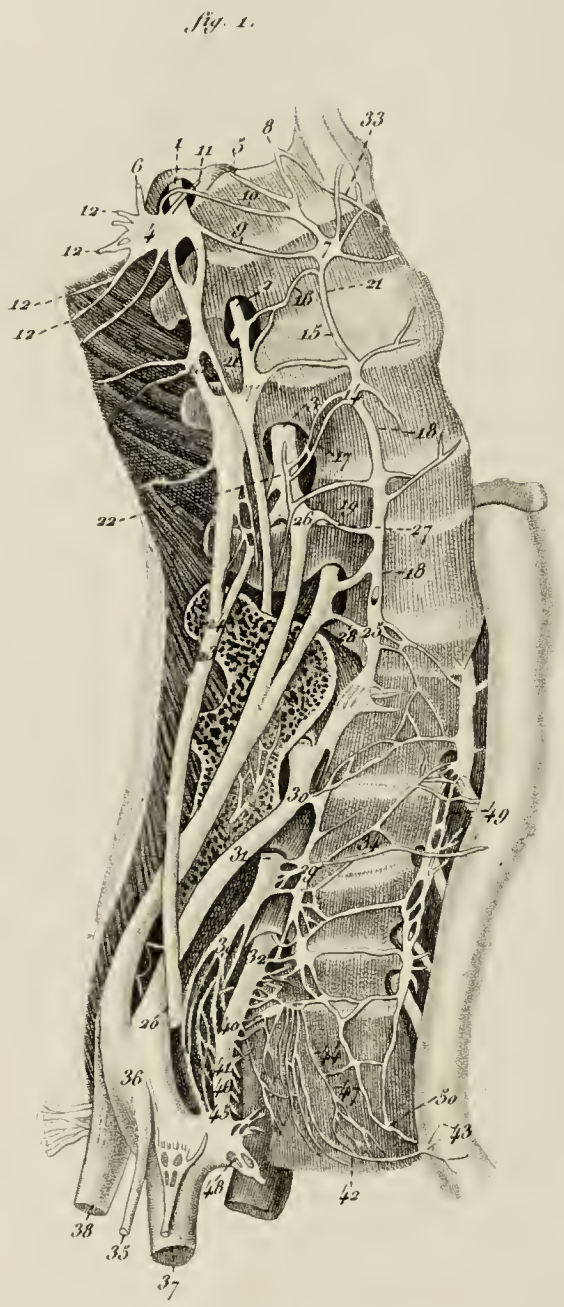

Lretre del.

Becourt sc.

PLANCHE XXIII.

NERFS.

Figure. 1. *Nerfs lombaires et sacrés dans leurs rapports entre eux et les deux nerfs sympathiques* (d'après Fischer).

1. Rameau antérieur du second nerf lombaire. — 2. Rameau antérieur du troisième nerf lombaire. — 3. Rameau antérieur du quatrième nerf lombaire. — 4. Ganglion du second nerf lombaire. — 5. Anastomose entre le premier nerf lombaire et le troisième ganglion lombaire. — 6. Anastomose du premier nerf lombaire avec le ganglion du second. — 7. Troisième ganglion lombaire. — 8. Tronc du nerf grand sympathique. — 9. Rameau que le second nerf lombaire envoie au troisième ganglion lombaire. — 10. Rameau d'anastomose entre le ganglion du second nerf lombaire et le tronc du grand sympathique. — 11. Anastomose entre le ganglion du second nerf lombaire et le second ganglion lombaire. — 12. 12. 12. 12. Rameau du second ganglion lombaire destiné aux muscles carrés des lombes, grand et petit psoas et aux muscles abdominaux. — 13. Anastomose entre les second et le troisième nerfs lombaires.—14. Quatrième ganglion lombaire.—15. Tronc du grand sympathique faisant communiquer le troisième et le quatrième ganglions lombaires. — 16. Anastomose entre le grand sympathique et le troisième nerf lombaire.—17. Deux rameaux d'anastomose entre le quatrième nerf lombaire et le quatrième ganglion lombaire. — 18. 18. Tronc du grand sympathique unissant les quatrième et cinquième ganglions lombaires. — 19. Rameau d'anastomose entre le quatrième nerf lombaire et le grand symphatique. — 20. Nerf crural coupé. — 21. Branche postérieure du troisième nerf lombaire. — 22. Rameau postérieure du quatrième nerf lombaire. — 23. Rameau cutané du nerf crural.—24. Nerf obturateur du cinquième nerf lombaire. — 25. Cinquième ganglion lombaire. — 26. Branche antérieure du cinquième nerf lombaire. — 27. Anastomose entre le nerf précédent et le grand sympathique.—28. Anastomose entre le cinquième nerf lombaire et le quatrième ganglion lombaire. — 29. Second ganglion sacré. — 30. Seconde branche d'anastomose du premier nerf sacré avec le nerf grand sympathique. — 31. Second nerf sacré. — 32. Troisième nerf sacré, envoyant un filet d'anastomose au nerf grand sympathique. — 33. Ganglion accessoire au second ganglion lombaire. — 34. Anastomose entre le nerf grand sympathique et le premier ganglion sacré gauche. — 35. Tronc du nerf fessier inférieur. — 36. Plexus sciatique. — 37. Tronc du nerf grand sympathique. — 38. Tronc du petit nerf sciatique. — 39. Première anastomose entre les second et troisième nerfs sacrés. — 40. Quatrième nerf sacré coupé. — 41. Nerf utérin. — 42. Rameau hémorrhoïdal du nerf précédent. — 43. Rameau du même nerf qui se perd dans le rectum. — 44. Tronc du cinquième nerf sacré. — 45. Nerf honteux supérieur ou du clitoris.—46. Nerfs hémorrhoïdaux.—47. Cinquième nerf sacré. — 48. Nerf honteux inférieur naissant du nerf sciatique par trois racines. — 49. Nerf sympathique unissant les deux premiers ganglions sacrés.—50. Ganglion coccygien qui résulte de la réunion des deux nerfs sympathiques.

Fig. 2. *Nerf sous-cutané de la partie antérieure du membre inférieur* (d'après Walter).

1. Rameau du premier nerf lombaire. — 2. Anastomose entre le premier nerf lombaire et le — 3. Rameau du second nerf lombaire. — 4. Rameau du second nerf lombaire se rendant à l'aine. — 5. Nerf cutané externe. — 6. Anastomose du nerf précédent avec le nerf crural. — 7. Autre anastomose du même nerf avec le plexus iliaque.— 8. Rameau postérieur du même nerf allant à la partie postérieure de la cuisse. — 9. Rameau antérieur du même nerf allant à la partie antérieure et externe. — 10. Continuation du rameau antérieur du nerf cutané externe. — 11. Nerf crural. — 12. Filets nerveux du même nerf formant le plexus iliaque. — 13. Nerf recurrent du muscle psoas. — 14. Tronc musculo-cutané du nerf crural. — 15. Nerf cutané moyen. — 16. Rameau du nerf crural allant se distribuer aux muscles vaste externe et droit antérieur de la cuisse. — 17. Nerf cutané antérieur. — 18. Second rameau du nerf cutané interne. — 19. Troisième rameau du même nerf. — 20. Cinquième rameau du même nerf. — 21. Nerf inguinal. — 22. Division du rameau du nerf saphène. — 23. Continuation du même nerf. — 24. 24. 24. Filets du nerf saphène se distribuant aux tégumens de la partie antérieure de la jambe. — 25. Rameau remarquable du nerf saphène (petit nerf saphène de Fischer).

Fig. 3. *Nerf sous-cutané de la partie postérieure du membre inférieur* (d'après le même auteur).

1. Rameau du premier nerf lombaire. — 2. Rameau postérieur du nerf cutané externe. — 3. Filets du même nerf se perdant dans la peau de la partie supérieure de la cuisse.— 4. Premier rameau du nerf cutané postérieur et supérieur.— 5. Second rameau du même nerf. — 6. Troisième rameau du même nerf. — 7. Quatrième rameau du même nerf. — 8. Tronc du même nerf traversant l'aponévrose fémorale. — 9. Filets de terminaison du même nerf dans la peau de la partie supérieure et externe du jarret. — 10. Nerf cutané interne, supérieur. — 11. Nerf cutané externe. — 12. Nerf cutané postérieur, inférieur, externe.—13.13.Rameaux du nerf précédent qui recouvrent la partie inférieure du mollet et le tendon d'Achille. — 14. Rameaux du second nerf sacré dont les ramifications se perdent dans la peau de la partie supérieure externe de la fesse. — 15. 16. 17. Rameaux des troisième, quatrième et cinquième nerfs sacrés, dont les ramifications se perdent dans la même région, et s'anastomosent, soit entre elles, soit avec les rameaux cutanés des nerfs lombaires.

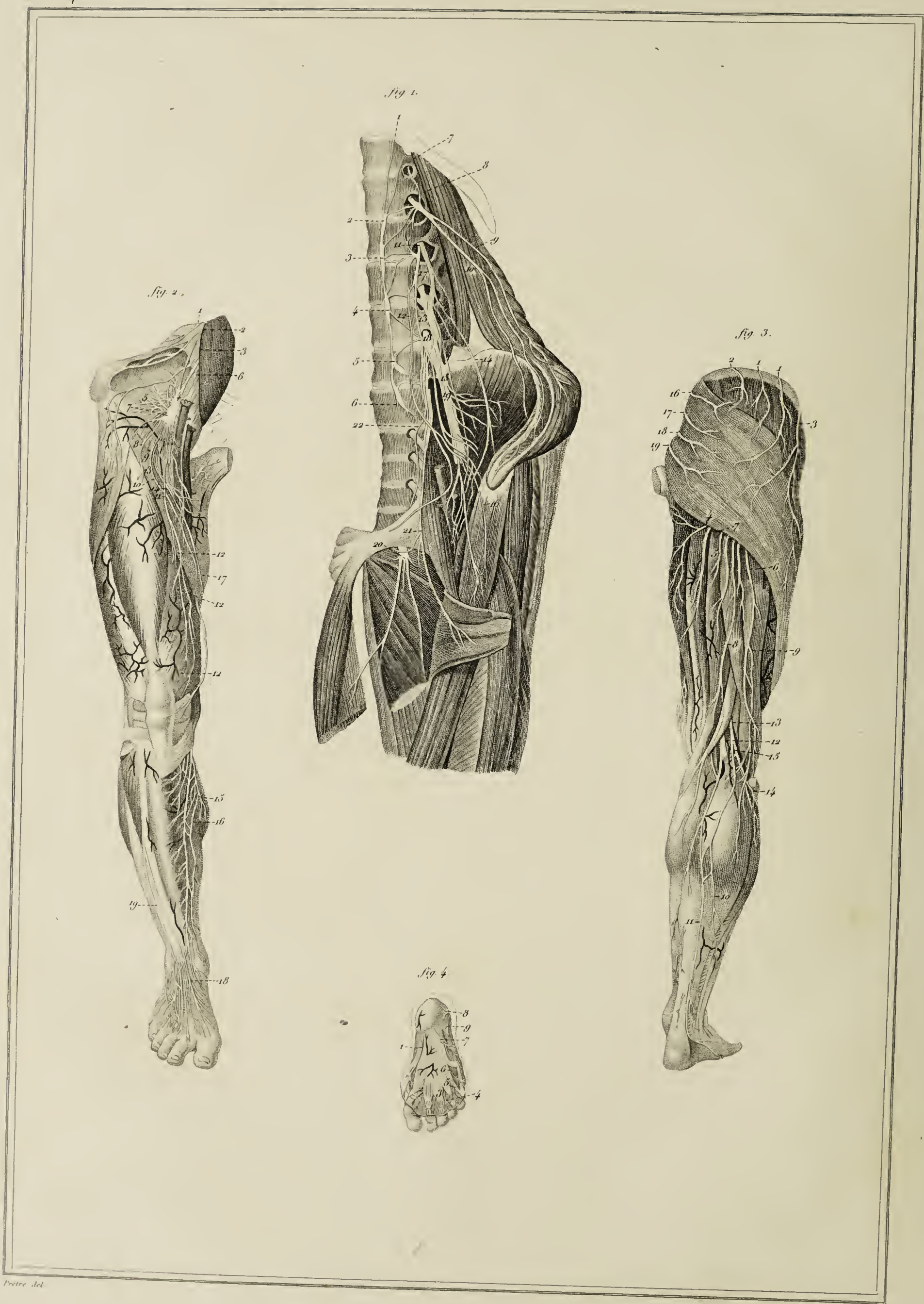

Prêtre del.

Bocourt sc.

PLANCHE XXIV.

NERFS.

Figure 1. *Nerfs et plexus lombaires* (d'après Schmidt).

1. Nerf grand symphatique descendant sur la douzième vertèbre dorsale et sur les cinq vertèbres lombaires. — 2. Le premier. — 3. Le second. — 4. Le troisième. — 5. Le quatrième et — 6. Le cinquième des ganglions lombaires. — 7. Douzième nerf dorsal. — 8. Le premier nerf lombaire. — 9. Nerf ilio-hypogastrique de Schmidt.— 10. Nerf ilio-inguinal de Schmidt.— 11. Le second nerf lombaire. — 12. Nerf spermatique externe. — 13. Nerf lombo-inguinal. — 14. Nerf cutané externe. — 15. Nerf cutané antérieur. — 16. Nerf cutané moyen. — 17. Troisième nerf lombaire. — 18. Quatrième nerf lombaire. — 19. Tronc du nerf crural. — 20. Nerf obturateur. — 21. Nerf accessoire au nerf obturateur. — 22. Cinquième nerf lombaire.

Nerfs superficiels fournis par le plexus lombaire (d'après Schmidt).

(*Voyez* la *Fig.* 1. de la *Planche* 25.)

Fig. 2. *Nerf crural et autres nerfs de la partie antérieure du membre inférieur* (d'après Fischer).

1. Rameau du premier lombaire. — 2. Rameau du second nerf lombaire. — 3. Nerf cutané externe. — 4. Nerf crural. — 5. Filet nerveux venant du nerf crural et formant le plexus iliaque. — 6. Nerf récurrent du muscle psoas. — 7. Tronc du nerf musculo-cutané venant du nerf crural. — 8. Nerf cutané moyen se divisant en deux filets. — 9. Rameau du nerf crural allant au muscle crural antérieur.—10. Long rameau nerveux tirant son origine du nerf crural.—11. Nerf cutané antérieur. — 12. 12. 12. Filets du nerf précédent se distribuant aux tégumens de la partie interne de la cuisse jusqu'au niveau de la rotule.— 13. Nerf long du nerf crural.— 14. Nerf saphène. — 15. Plexus nerveux que présente le nerf saphène. — 16. Branche du nerf saphène (petit nerf *saphène* de Fischer). — 17. Nerf cutané interne. — 18. Rameau dorsal interne du nerf péronier superficiel. — 19. Rameau dorsal externe du même nerf.

Fig. 3. *Nerfs superficiels de la face postérieure de la cuisse* (d'après Fischer).

1. 1. Rameaux du premier lombaire distribuant leurs filets aux tégumens de la fesse. — 2. Rameau du second nerf lombaire. — 3. Rameau postérieur du nerf cutané interne. — 4. Premier rameau latéral du nerf cutané postérieur et supérieur. — 5. Rameau du même nerf traversant l'aponévrose fémoral. — 6. Tronc du nerf cutané supérieur et postérieur dont les filets descendent jusqu'aux tégumens du jarret. — 7. Nerf cutané interne supérieur distribuant ses filets aux tégumens de la partie postérieure de la cuisse.—8. Nerf cutané inférieur interne se divisant en trois rameaux. — 9. Nerf cutané externe. — 10. Premier nerf cutané postérieur inférieur externe. — 11. Rameau communiquant du nerf tibial. — 12. Nerf tibial. — 13. Nerf péronier. — 14. Rameau du nerf péronier profond. — 15. Nerf commun aux muscles soléaires et jumeaux.—16. 17. 18. 19. Rameaux des branches postérieures des premiers, second, quatrième et cinquième nerfs sacrés.

Fig. 4. *Nerfs de la plante du pied* (d'après Fischer).

1. Division du nerf plantaire interne. — 2. Rameau du nerf plantaire externe.—3. Autre rameau du même nerf dont les filets se distribuent au second et au troisième orteils. — 4. Rameau du nerf plantaire interne. — 5. Rameau du même nerf distribuant des filets aux quatrième et cinquième orteils. — 6. Rameau superficiel du nerf plantaire externe. — 7. Rameau externe du nerf plantaire externe. — 8. 9. Rameau du nerf tibial.

Fig. 1.

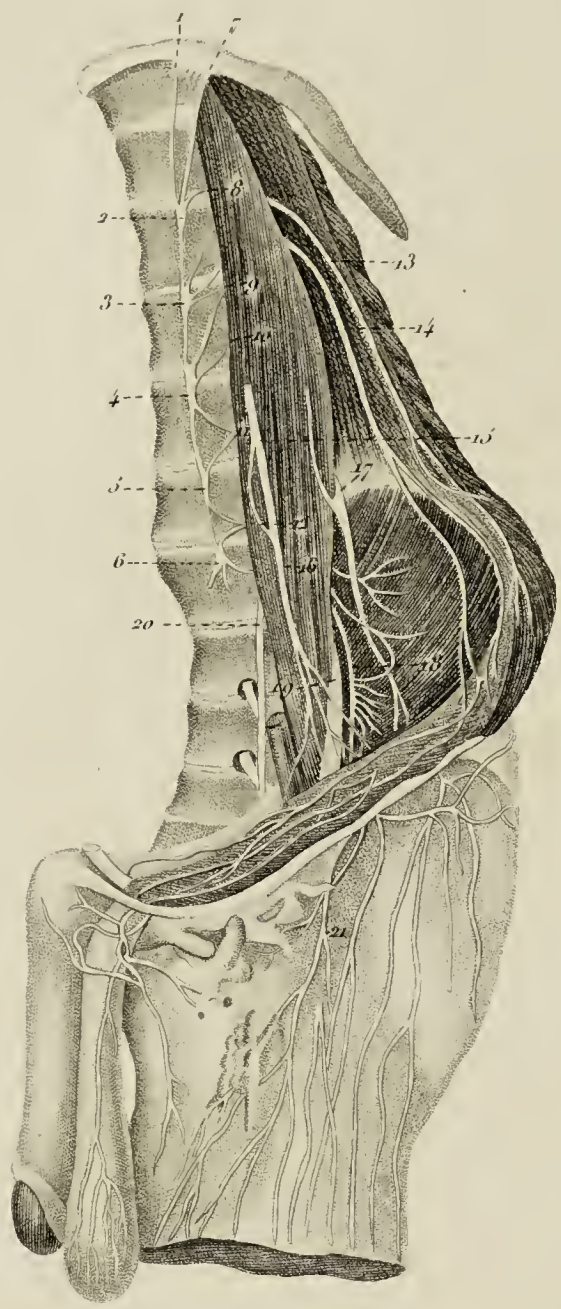

Fig. 2.

Fig. 3

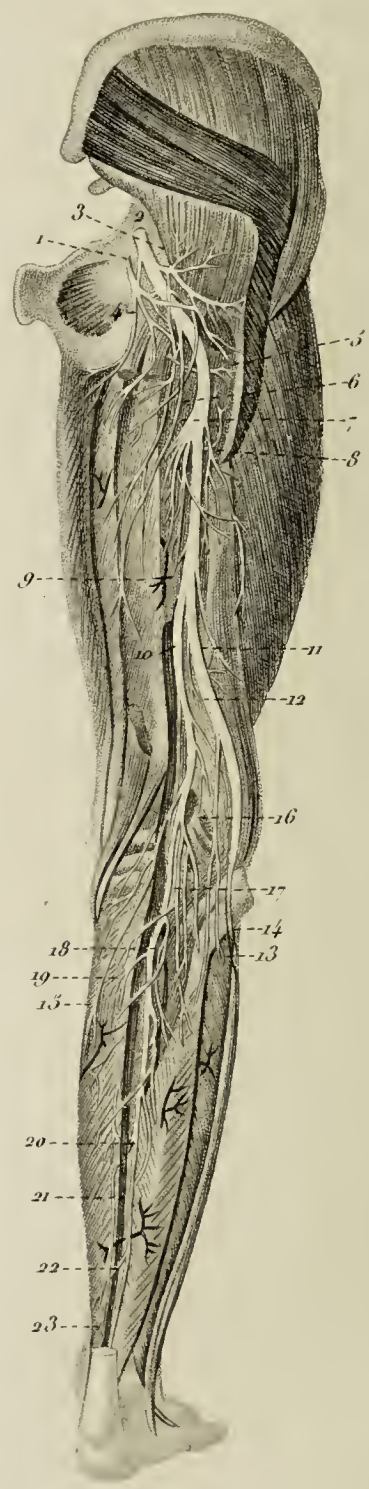

Fig. 4.

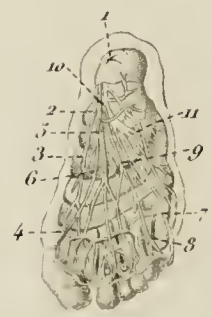

Ureu del. Bacourt sc.

PLANCHE XXV.

NERFS.

FIGURE. 1. *Nerfs superficiels du plexus lombaire* (d'après Schmidt).

1. Nerf grand sympathique. — 2. Le premier. — 3. Le second. — 4. Le troisième. — 5. Le quatrième. — 6. Le cinquième des ganglions sympathiques. — 7. Rameau fourni par le douzième nerf dorsal au grand sympathique. — 8. Rameau fourni par le premier nerf lombaire au grand sympathique. — 9. Rameaux que le second nerf lombaire envoie au grand sympathique. — 10. Rameau fourni au grand sympathique par le troisième nerf lombaire. — 11. Rameaux que le quatrième nerf lombaire fournit au grand sympathique. — 12. Rameaux fournis au même nerf par le cinquième nerf lombaire. — 13. Nerf ilio-hypogastrique. — 14. Nerf ilio-inguinal. — 15. Nerf spermatique externe. — 16. Nerf lombo-inguinal. — 17. Nerf cutané externe. — 18. Nerf cutané moyen. — 19. Nerf crural. — 20. Nerf obturateur. — 21. Nerf cutané interne ou supérieur.

FIG. 2. *Nerf de la partie antérieure du membre inférieur* (d'après Fischer).

1. Nerf cutané externe. — 2. Tronc du nerf crural. — 3. Plexus iliaque fourni par le nerf précédent. — 4. Nerf musculo-cutané fourni par le nerf crural. — 5. Nerf cutané moyen. — 6. Rameau du nerf crural destiné au muscle droit antérieur. — 7. Nerf cutané inférieur. — 8. Branche du nerf crural se distribuant au muscle vaste interne. — 9. Nerf saphène. — 10. Nerf cutané interne. — 11. Nerf obturateur à sa sortie du trou sous-pubien. — 12. Nerf péronier superficiel. — 13. Rameau dorsal interne du même nerf. — 14. Rameau dorsal externe du même nerf. — 15. Nerf péronier profond. — 16. Rameau dorsal interne de ce nerf.

FIG 3. *Nerfs profonds de la partie postérieure du membre inférieur* (d'après Fischer).

1. Nerf cutané postérieur et supérieur. — 2. Grand nerf sciatique. — 3. Rameaux du nerf précédent. — 4. Rameaux du nerf sciatique pour les muscles jumeaux. — 5. Nerf cutané interne supérieur. — 6. Nerf cutané interne inférieur. — 7. Branche du nerf sciatique. — 8. Rameau du même nerf, se distribuant à la courte portion du biceps. — 9. Autre rameau du même nerf destiné à la longue portion du biceps. — 10. Nerf tibial. — 11. Nerf péronier. — 12. Rameau de ce nerf se distribuant à la courte portion du biceps. — 13. Nerf péronier superficiel. — 14. Nerf péronier profond. — 15. Nerf tibial communiquant. — 16. Rameau donnant des filets aux muscles soléaire, poplité et jumeau externe. — 17. Rameau destiné au muscle poplité et au ligament interosseux. — 18. Rameau commun aux muscles soléaire, et long fléchisseur du gros orteil. — 19. Rameau pour le muscle soléaire. — 20. Rameau pour le muscle jambier postérieur. — 21. Rameau pour le muscle long fléchisseur commun. — 22. Rameau cutané interne. — 23. Rameau cutané externe.

FIG. 4. *Nerfs de la plante du pied* (d'après Fischer).

1. Filet du nerf plantaire qui se perd dans la peau du talon. — 2. Rameau interne du nerf plantaire interne. — 3. Filet cutané du nerf plantaire interne. — 4. Rameau du nerf plantaire interne formant le nerf collatéral interne du gros orteil. — 5. Rameau du même nerf dont les filets se distribuent au premier et au second orteils. — 6. Filet du nerf plantaire destiné au second et au troisième orteils. — 7. Rameau destiné au troisième et quatrième orteils. — 8. Rameau destiné au quatrième et cinquième orteils. — 9. Rameau interne profond du nerf plantaire externe. — 10. Nerf plantaire externe. — 11. Rameau externe du nerf plantaire externe se distribuant aux muscles abducteur court fléchisseur et inter-osseux du petit orteil.

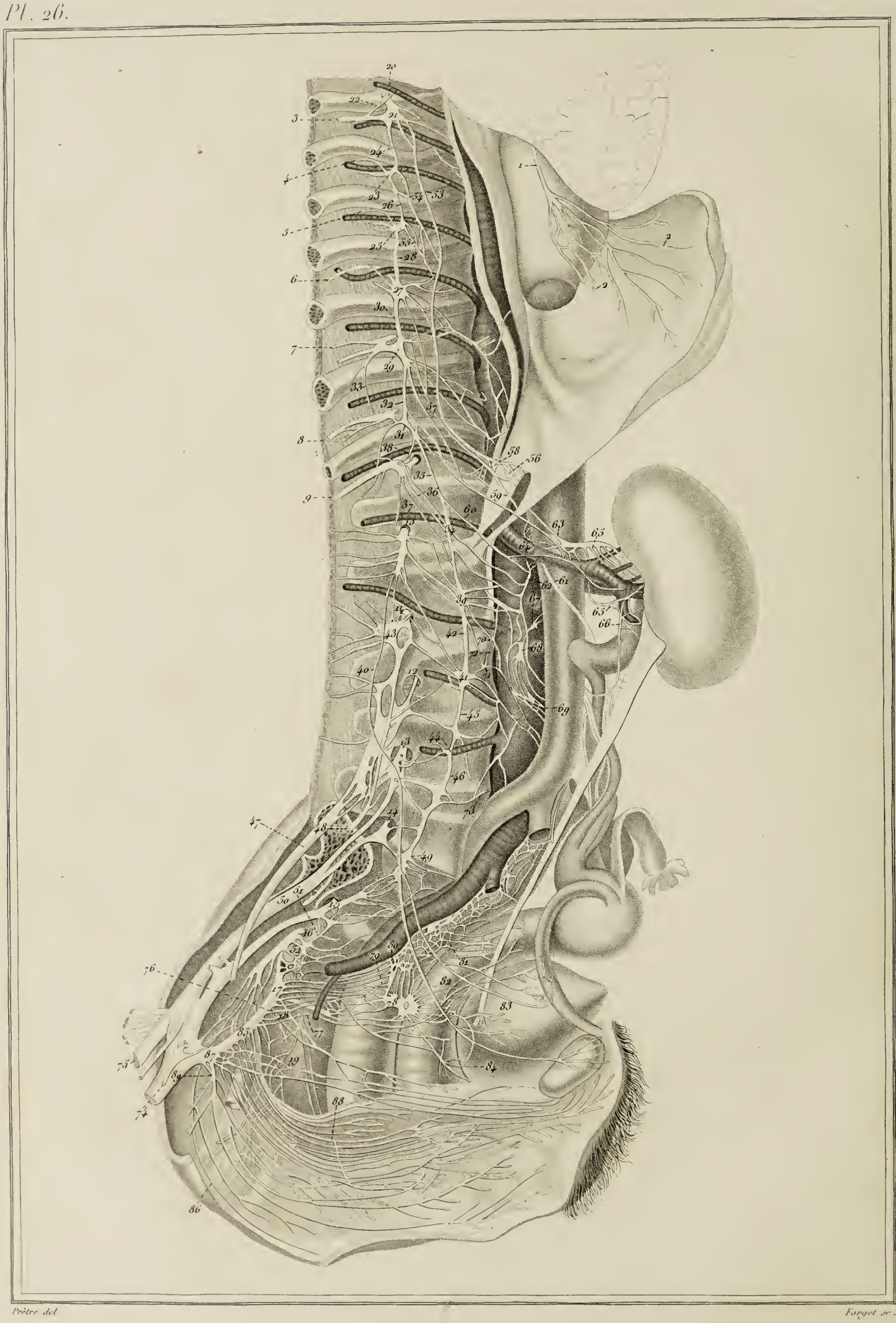

Prêtre del. Forget sc.

Imp. de M. Claye, Rue St Benoît. Le Gérant Éditeur

PLANCHE XXVI.

NERFS.

Nerf grand sympathique depuis la sixième côte jusqu'au sacrum (d'après Walter).

1. Nerf phrénique. — 2. 2. Rameau de ce nerf se distribuant à la face convexe du diaphragme. — 3. 4. 5. 6. 7. 8. 9. Branches antérieures des sixième, septième, huitième, neuvième, dixième, onzième et douzième nerfs dorsaux. — 10. 11. 12. 13. 14. Branches antérieures des premier, second, troisième, quatrième et cinquième nerfs lombaires. — 15. 16. 17. 18. 19. Branches antérieures des premier, deuxième, troisième, quatrième et cinquième nerfs sacrés. — 20. Tronc du grand sympathique coupé. — 21. Sixième ganglion thoracique du grand sympathique. — 22. Anastomose des cinquième et sixième ganglions thoraciques. — 23. Septième ganglion thoracique. — 24. Tronc du nerf sympathique unissant les sixième et septième ganglions thoraciques. — 25. Huitième ganglion thoracique. — 26. Nerf grand sympathique unissant les septième et huitième ganglions. — 27. Neuvième ganglion thoracique. — 28. Nerf sympathique unissant les huitième et neuvième ganglions. — 29. Dixième ganglion thoracique. — 30. Grand sympathique unissant les neuvième et dixième ganglions. — 31. Onzième ganglion thoracique. — 32. Grand sympathique unissant les dixième et onzième ganglions. — 33. Rameau d'anastomose entre les dixième et onzième nerfs. — 34. Premier ganglion lombaire. — 35 Le grand sympathique unissant le onzième ganglion thoracique et le premier ganglion lombaire. — 36. Filets nerveux unissant le douzième nerf dorsal et le premier ganglion lombaire. — 37. Nerf grand sympathique unissant le premier et le second ganglions lombaires. — 38. Anastomose du grand sympatique avec le douzième nerf dorsal. — 39. Second ganglion lombaire. — 40. Nerf spermatique externe, divisé en deux filets. — 41. Troisième ganglion lombaire. — 42. Le grand sympathique unissant le second et le troisième ganglion lombaire. — 43. Ganglion particulier du second nerf lombaire. — 44. Quatrième ganglion lombaire. — 45. Nerf grand sympathique unissant les troisième et quatrième ganglions lombaires. — 46. Le même nerf unissant le quatrième et le cinquième ganglion lombaire. — 47. Nerf crural. — 48. Nerf obturateur. — 49. Cinquième ganglion lombaire. — 50. Second ganglion sacré. — 51. Nerf grand sympathique unissant le premier et second ganglions sacrés. — 52. Le même nerf unissant le second et le troisième ganglions sacrés. — 53. Tronc du nerf splanchnique naissant par plusieurs racines des ganglions thoraciques. — 54. Secondes racines du nerf splanchnique venant l'une du grand sympathique, l'autre du septième ganglion thoracique. — 55. Troisième racine du nerf splanchnique. — 56. Division du nerf splanchnique en quatre rameaux. — 57. Nerf splanchnique accessoire traversant le diaphragme pour pénétrer dans l'abdomen. — 58. Rameau supérieur du nerf précédent s'unissant au grand sympathique. — 59. Rameau inférieur du même nerf se portant au plexus semi-lunaire. — 60. Nerf renal postérieur inférieur venant du grand sympathique. — 61. Tronc commun du nerf précédent venant de l'union du nerf rénal supérieur et postérieur avec le nerf rénal inférieur. — 62. 63. 64. Les premier, second, troisième et quatrième des ganglions rénaux. — 65. 65. Nerf spermatique interne supérieur. — 66. Troisième rameau du nerf spermatique. — 67. 68. Premier et second ganglions spermatiques droits. — 69. Plexus mésentérique inférieur. — 70. 71. Premier et second ganglions accessoires lombaires. — 72. Rameau hypogastrique du premier ganglion accessoire lombaire, qui forme le plexus hypogastrique. — 73. Anastomose entre le nerf grand sympathique du côté droit et celui du côté gauche. — 74. Grand nerf sciatique. — 75. Petit nerf sciatique. — 76. Dix rameaux hypogastriques donnés par le troisième nerf sacré pour former le plexus hypogastrique. — 77. Tronc du quatrième nerf sacré fournissant un rameau hypogastrique et deux autres rameaux au rectum et au vagin. — 78. Premier ou grand plexus hypogastrique. — 79. Second plexus hypogastrique. — 80. Troisième plexus hypogastrique. — 81. Quatrième plexus hypogastrique. — 82. Nerf vaginaux venant du grand plexus hypogastrique. — 83. Rameau vésical venant du même plexus. — 84. Rameaux vésicaux. — 85. Nerf utérin accompagnant l'artère utérine jusqu'à la matrice. — 86. Rameaux hémorrhoïdaux venant des troisième et quatrième nerfs sacrés. — 87. Nerf honteux supérieur venant du troisième nerf sacré. — 88. Nerfs hémorrhoïdaux internes venant du troisième nerf sacré. — 89. Nerf honteux inférieur naissant de l'origine du nerf ischiatique.

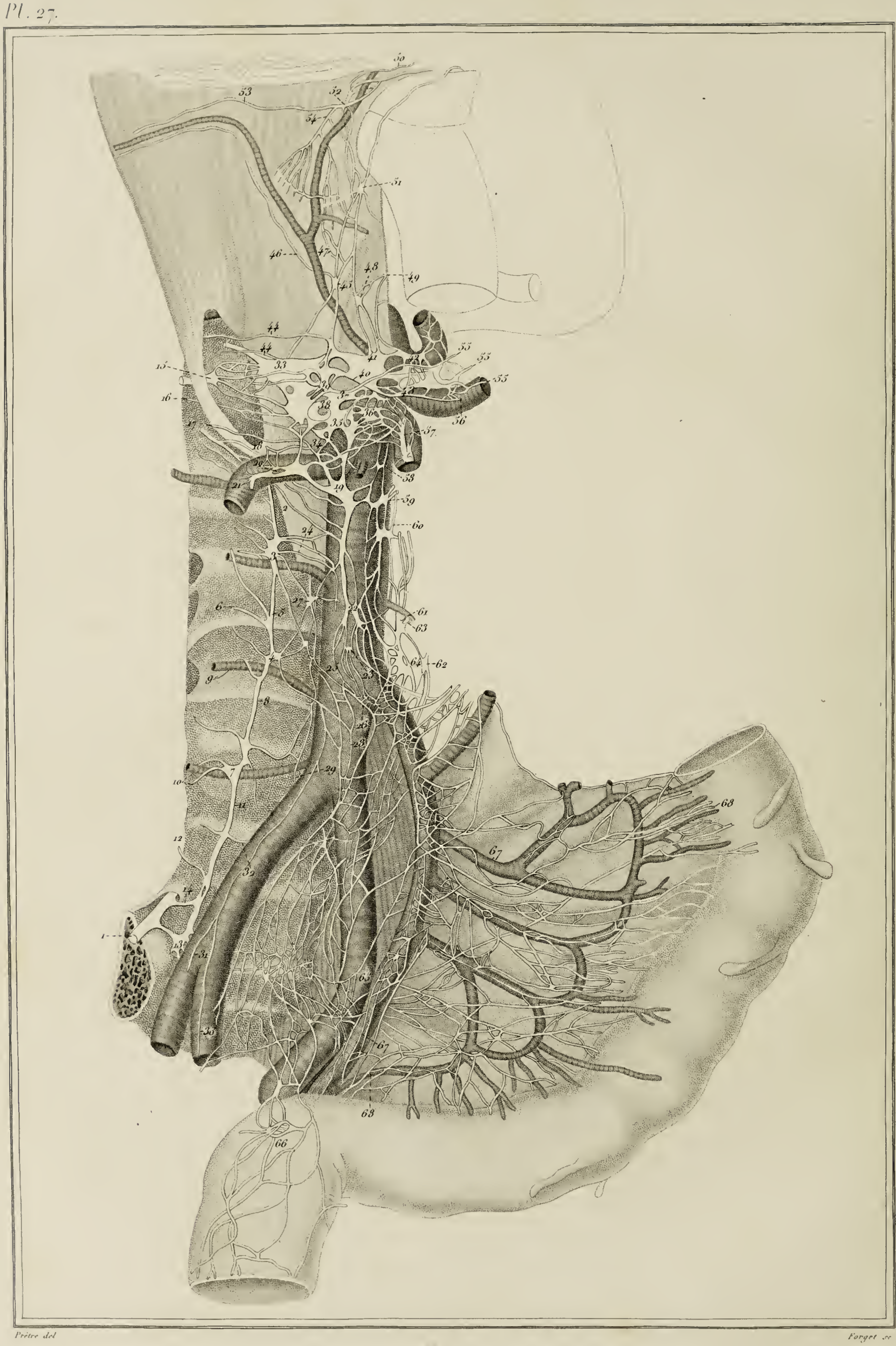

Prêtre del

Forget sc

PLANCHE XXVII.

NERFS.

FIGURE. 1. *Plexus semi-lunaire et ganglions cœliaques droits, ganglions rénaux et spermatiques, origine des plexus mésentériques supérieur et inférieur, nerfs hypogastriques du même côté* (d'après Walter).

1. Branche antérieure du cinquième nerf lombaire. — 2. Nerf sympathique unissant le premier et le second ganglions lombaires. — 3. Second ganglion lombaire. — 4. Troisième ganglion lombaire. — 5. Nerf sympathique unissant le second et le troisième ganglions lombaires. — 6. Rameau d'anastomose entre le ganglion particulier du second nerf lombaire droit et le second ganglion lombaire correspondant. — 7. Quatrième ganglion lombaire. — 8. Nerf grand sympathique unissant les troisième et quatrième ganglions lombaires. — 9. Rameaux d'anastomose du grand sympathique avec le troisième nerf lombaire. — 10. Deux rameaux d'anastomose entre le quatrième nerf lombaire et le quatrième ganglion lombaire. — 11. Le nerf grand sympathique, unissant le quatrième et le cinquième ganglions lombaires. — 12. Rameau d'anastomose du quatrième nerf lombaire avec le grand sympathique. — 13. Cinquième ganglion lombaire. — 14. Rameaux d'anastomose du cinquième nerf lombaire avec le grand sympathique. — 15. Nerf splanchnique, se divisant en quatre rameaux. — 16. Nerf splanchnique accessoire, se divisant en deux filets. — 17. Nerf rénal supérieur et postérieur. — 18. Nerf rénal postérieur et inférieur. — 19. Premier ganglion rénal droit. — 20. Nerf rénal antérieur. — 21. Nerf spermatique interne et supérieur. — 22. Premier et — 23. Second ganglion spermatiques. — 24. Filet aortique du second ganglion lombaire. — 25. Nerfs spermatiques internes inférieurs. — 26. Plexus mésentérique inférieur. — 27. Premier ganglion lombaire accessoire. — 28. Rameaux hypogastriques du grand sympathique. — 29. Rameau antérieur du nerf hypogastrique. — 30. Rameau descendant sur l'artère crurale. — 31. Rameau accompagnant l'artère hypogastrique. — 32. Filet d'anastomose passant derrière l'artère iliaque. — 33. 34. 35. 36. 37. 38. 39. 40. 41. 42. 43. Premier, second, troisième, quatrième, cinquième, sixième, septième, huitième, neuvième, dixième, onzième ganglions cœliaques droits, formant le plexus semi-lunaire ou solaire. — 44. 44. Nerfs surrénaux. — 45. Ganglion phrénique. — 46. Nerf Phrénique accompagnant la branche droite de l'artère phrénique droite. — 47. Plexus formé par le rameau du ganglion phrénique. — 48. Ganglion phrénico-hépatique. — 49. Rameau qui donne des filets au foie, à la capsule surrénale gauche, à l'artère coronaire, etc. — 50. Rameau se distribuant à la partie postérieure de la face inférieure du foie. — 51. Autre ganglion phrénique. — 52. Nerf phrénique pénétrant dans l'abdomen. — 53. Rameau droit du nerf précédent. — 54. Rameau gauche du même nerf. — 55. 55. 55. Trois rameaux du plexus semi-lunaire qui se distribuent à la partie droite du foie. — 56. Plexus hépatique. — 57. Plexus mésentérique supérieur. — 58. Premier ganglion rénal gauche. — 59. Second et — 60. Troisième ganglions rénaux gauches, avec leurs anastomoses. — 61. Premier et — 62. Second ganglions spermatiques gauches. — 63. Nerfs spermatiques. — 64. Troisième ganglion spermatique. — 65. Nerfs hypogastriques. — 66. Nerfs qui viennent du plexus hypogastrique. — 67. 67. Réseau nerveux qui accompagne le tronc de l'artère mésentérique inférieure, et suit ses diverses branches. — 68. 68. Filets venant du plexus mésentérique inférieur, et se portant entre les branches des artères mésentériques, jusqu'à l'intestin colon.

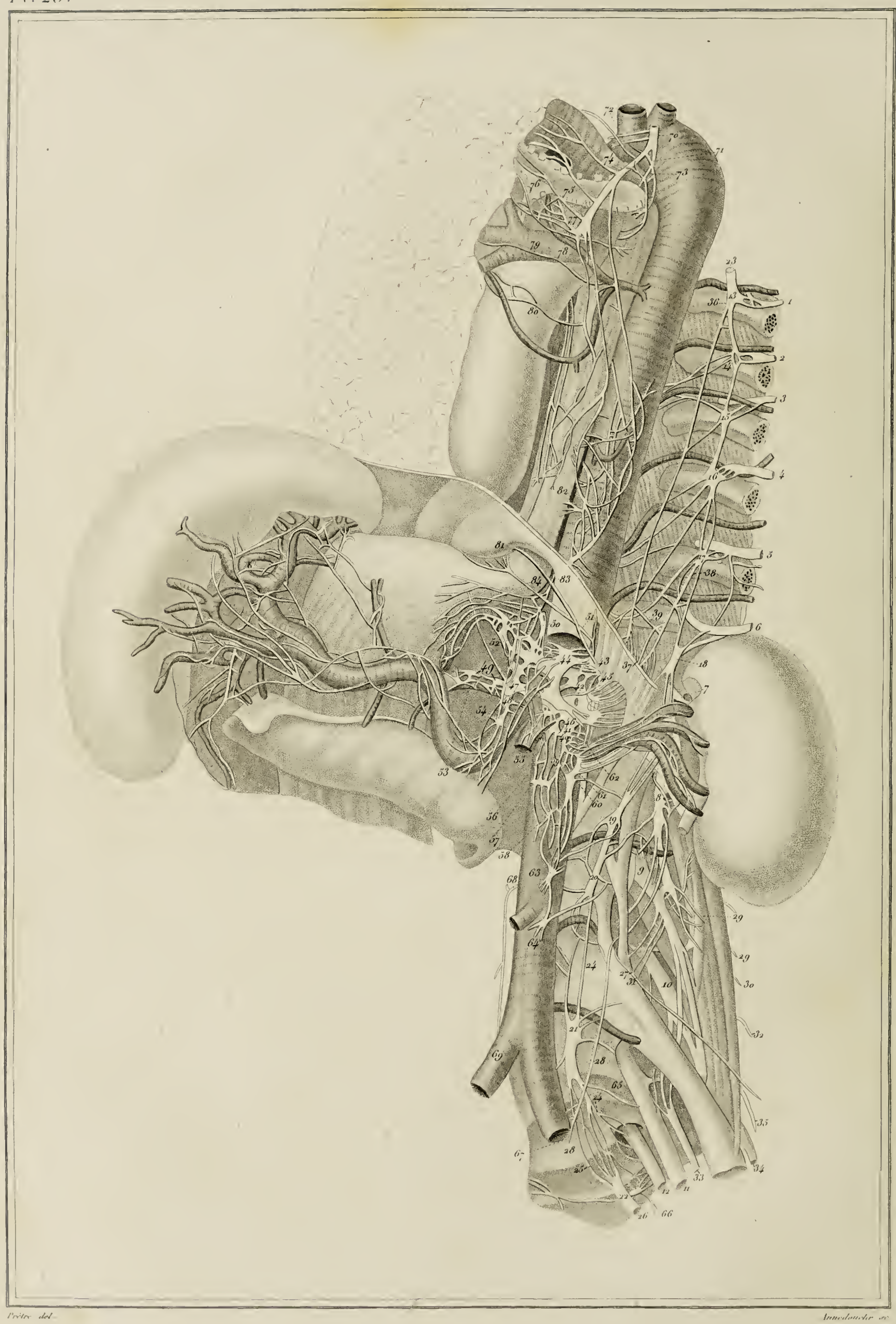

Prêtre del. Annedouche sc.

PLANCHE XXVIII.

NERFS.

FIGURE. 1. *Nerfs grand sympathique et pneumo-gastrique gauches;* (d'après Walter. L'estomac et le poumon sont renversés.)

1. 2. 3. 4. 5. 6. 7. Sixième, septième, huitième, neuvième, dixième, onzième et douzième nerfs dorsaux. — 8. 9. 10. 11. 12. Premier, second, troisième, quatrième et cinquième nerfs lombaires. — 13. 14. 15. 16. 17. 18. Sixième, septième, huitième, neuvième, dixième et onzième ganglions thoraciques gauches. — 19. 20. 21. 22. Premier, second, quatrième et cinquième ganglions lombaires gauches. — 23. Le grand sympathique, unissant les ganglions thoraciques. — 24. 24. Le grand sympathique unissant les ganglions lombaires. — 25. Le même nerf, se divisant en cinq rameaux, qui se portent au cinquième ganglion lombaire. — 26. Le grand sympathique unissant le cinquième ganglion lombaire et le premier sacré. — 27. Rameau cutané du premier nerf lombaire, qui se distribue à la peau de la partie supérieure de la cuisse. — 28. 28. Nerf spermatique externe du côté gauche. — 29. 29. Rameaux du second nerf lombaire, destiné au muscle carré des lombes. — 30. Rameau cutané du même nerf. — 31. Rameau du même nerf se distribuant au grand psoas. — 32. Rameau cutané externe du genou, venant du même nerf. — 33. Nerf obturateur. — 34. Nerf crural. — 35. Rameau du nerf crural pour le muscle iliaque. — 36. Tronc principal du nerf splanchnique. — 37. Division du même nerf au-dessus du diaphragme. — 38. Nerf petit splanchnique ou accessoire. — 39. Anastomose entre les nerfs grand et petit splanchniques. — 40. Premier — 41. Second — 42. Troisième — 43. Quatrième — 44. Cinquième — 45. Septième — 46. Huitième — 47. Neuvième — 48. Dixième ganglions cœliaques. — 49. Neuvième et dixième ganglions cœliaques droits. — 50. Ganglion phrénico-hépatique. — 51. Nerf hépatico-gastrique. — 52. Plexus gastrique. — 53. Plexus hépathique. — 54. Plexus splenique, venant des ganglions cœliaques. — 55. Plexus mésentérique supérieur. — 56. Premier — 57. Second — 58. Troisième — 59. Quatrième — 60. Cinquième — 61. Sixième — 62. Septième ganglions rénaux gauches. — 63 Premier et — 64. Second ganglions spermatiques gauches. — 65. Tronc formé par quatre racines allant du cinquième nerf lombaire au grand sympathique. — 66. Rameaux qui suivent les branches de l'artère hypogastrique. — 67. Rameau hypogastrique du second ganglion accessoire lombaire. — 68. Filet du rameau précédent, qui passe derrière l'aorte et unit les deux nerfs grands sympathiques. — 69. Filet qui unit les deux grands nerfs sympathiques derrière les artères iliaques. — 70. Tronc du nerf vague gauche. — 71. Nerf recurrent. — 72. Rameaux cardiaques du nerf vague. — 73. Rameaux œsophagiens supérieurs. — 74. Premier — 75. Second — 76. Troisième — 77. Quatrième — 78. Cinquième — 79. Sixième et — 80. Septième, rameaux pulmonaires du nerf vague. — 81. Nerf vague gauche. — 82. Ganglion œsophagien. — 83. Le nerf vague, formant le tronc postérieur du plexus nerveux de l'estomac. — 84. Premier rameau du nerf précédent.

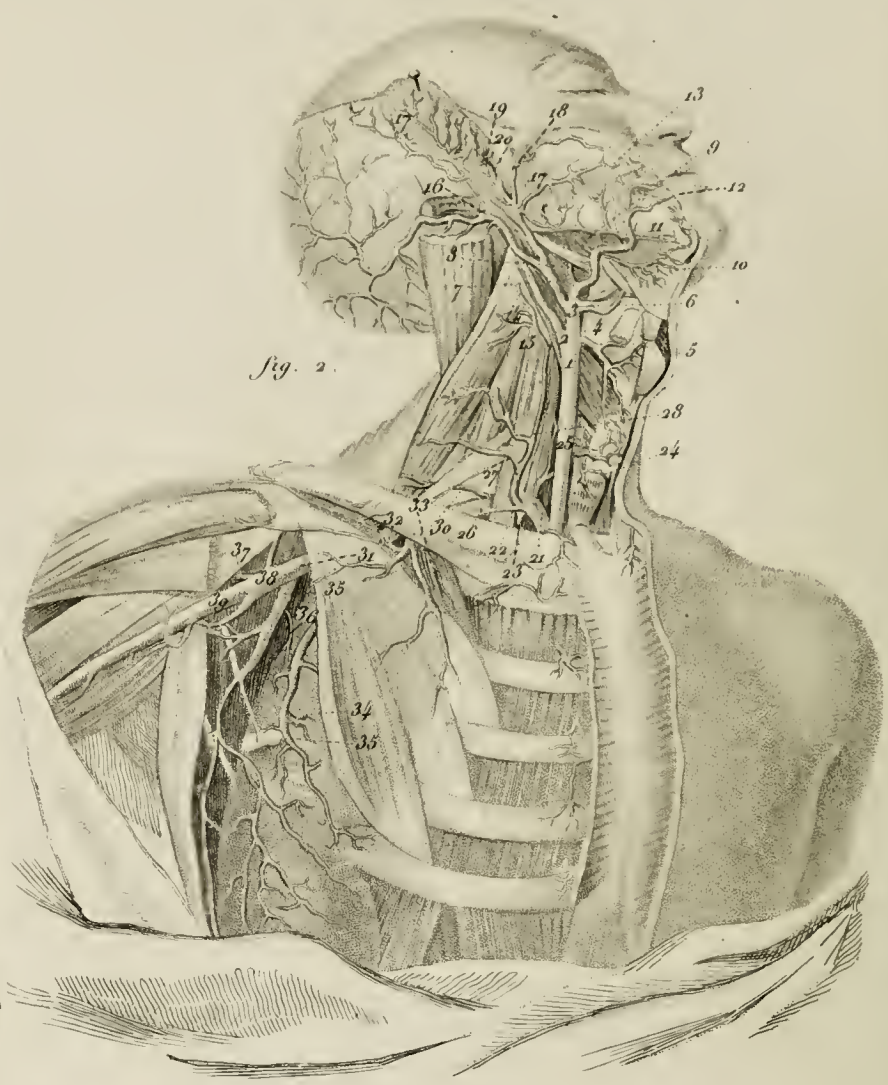

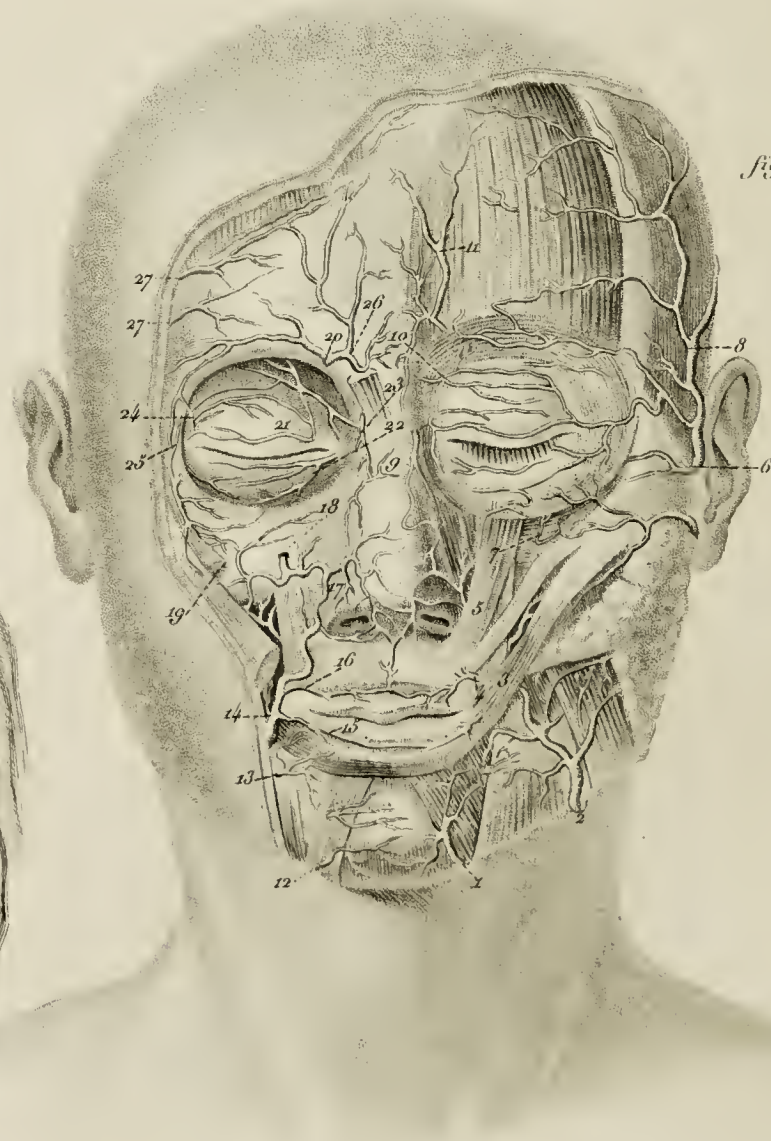

Lavoine del. Forget sc.

PLANCHE XXIX.

ARTÈRES.

(D'APRÈS TIEDEMANN.)

FIGURE 1. *Situation du cœur et de l'aorte* (d'après Tiedemann).

1. Glande thyroïde. — 2. Trachée-artère. — 3. 3. Poumons. — 4. 4. Péricarde ouvert. — 5. Tronc commun des veines sous-clavière et jugulaire droites. — 6. Tronc commun des veines sous-clavière et jugulaire gauches. — 7. Tronc de la veine cave supérieure. — 8. Tronc de la même veine, descendant dans l'oreillette droite. — 9. Oreillette droite du cœur. — 10. Appendice de l'oreillette précédente. — 11. Ventricule droit ou pulmonaire du cœur. — 12. Artère pulmonaire naissant du ventricule droit du cœur. — 13. Oreillette gauche. — 14. Ventricule gauche ou aortique du cœur. — 15. Rameau antérieur de l'artère coronaire gauche. — 16. Tronc de l'aorte s'élevant entre l'artère pulmonaire et l'oreillette droite. — 17. Crosse de l'aorte. — 18. Artère brachio-céphalique, ou tronc commun des artères carotide et sous-clavière droites. — 19. Artère carotide droite. — 20. Artère sous-clavière droite. — 21. Artère vertébrale. — 22. Tronc de l'artère thyroïdienne inférieur. — 23. Artère scapulaire transverse. — 24. Artère cervicale superficielle. — 25. Artère cervicale ascendante. — 26. Artère mammaire interne. — 27. Tronc de l'artère sous-clavière. — 28. Artère carotide gauche. — 29. Artère sous-clavière gauche. — 30. Artère vertébrale. — 31. Artère thyroïdienne. — 32. Artère cervicale ascendante. — 33. Artère cervicale superficielle. — 34. Artère mammaire gauche. — 35. Artère sous-clavière, passant entre les scalènes, et descendant obliquement sur la première côte.

FIG. 2. *Artères carotide et sous-clavière.*

1. Artère carotide primitive ou commune. — 2. Artère carotide interne ou cérébrale. — 3. Artère carotide externe ou faciale. — 4. Artère thyroïdienne supérieure. — 5. Artère laryngée supérieure. — 6. Artère linguale. — 7. Artère faciale ou maxillaire interne. — 8. Artère palatine inférieure. — 9. Artère tonsillaire. — 10. Artère sous-mentale. — 11. Artère labiale superficielle. — 12. Artère coronaire inférieure. — 13. Artère coronaire supérieure. — 14. Artère pharyngienne inférieure. — 15. Artère occipitale. — 16. Artère stylo-mastoïdienne. — 17. Artère auriculaire postérieure. — 18. Artère faciale transverse. — 19. Artère temporale superficielle. — 20. Artère maxillaire interne. — 21. Tronc de l'artère sous-clavière. — 22. Artère mammaire ou thoracique interne. — 23. Tronc commun aux artères thyroïdienne inférieure, scapulaire, transverse, cervicale, superficielle et ascendante. — 24. Rameaux de l'artère thyroïdienne inférieure. — 25. Artère laryngée inférieure ou ascendante. — 26. Artère scapulaire supérieure ou transverse. — 27. Artère cervicale superficielle. — 28. Artère cervicale ascendante. — 29. Rameaux de l'artère cervicale ascendante. — 30. Artère transverse du cou. — 31. Artère axillaire. — 32. Artère thoracique supérieure. — 33. Artère acromiale. — 34. Artère thoracique longue. — 35. Artère sous-scapulaire ou scapulaire inférieure. — 36. Artère circonflexe de l'épaule. — 37. Artère circonflexe antérieure de l'humérus. — 38. Artère circonflexe postérieure de l'humérus. — 39. Artère humérale ou brachiale.

FIG. 3. *Artères superficielles de la poitrine, du cou et de la tête.*

1. Artère carotide primitive. — 2. Artère carotide interne ou cérébrale. — 3. Artère carotide externe ou faciale. — 4. Artère thyroïdienne supérieure. — 5. Artère laryngée interne. — 6. Artère pharyngienne ascendante. — 7. Artère linguale. — 8. Artère faciale ou maxillaire externe. — 9. Artère sous-mentale. — 10. Artère labiale superficielle. — 11. Artère coronaire inférieure. — 12. Artère coronaire supérieure. — 13. Artère nasale latérale. — 14. Artère occipitale. — 15. Artère auriculaire postérieure. — 16. Artère faciale transverse. — 17. Artère temporale superficielle. — 18. Artères auriculaires antérieures. — 19. Artère frontale. — 20. Artère scapulaire supérieure. — 21. Artère cervicale superficielle. — 22. Rameau de l'artère cervicale ascendante. — 23. Artère transverse du col. — 24. Artère sous-clavière. — 25. Artère acromiale. — 26. Longue artère thoracique. — 27. 27. Tronc de l'artère labiale.

FIG. 4. *Artères de la face.*

1. Rameau de l'artère sous-mentale. — 2. Artère labiale ou maxillaire interne. — 3. Artère coronaire inférieure. — 4. Artère coronaire supérieure. — 5. Artère nasale latérale. — 6. Artère transverse de la face. — 7. Rameaux de l'artère sous-orbitaire. — 8. Artère temporale superficielle. — 9. Rameau dorsal du nez, venant de l'artère ophthalmique. — 10. Rameau de l'artère frontale, se distribuant à la peau de la paupière supérieure. — 11. Artère frontale. — 12. Rameau de l'artère sous-mentale, allant au menton. — 13. Rameau de l'artère dentaire inférieure. — 14. Artère labiale. — 15. Artère coronaire inférieure. — 16. Artère coronaire supérieure. — 17. Artère nasale latérale. — 18. Artère sous-orbitaire. — 19. Rameau de l'artère lacrymale. — 20. Artère ophtalmique. — 21. Artère palpébrale supérieure. — 22. Artère palpébrale inférieure. — 23. Artère dorsale du nez. — 24. Rameau de l'artère lacrymale pour la paupière supérieure. — 25. Rameau de la même artère pour la paupière inférieure. — 26. Artère sus-orbitaire. — 27. 27. Rameaux de l'artère temporale.

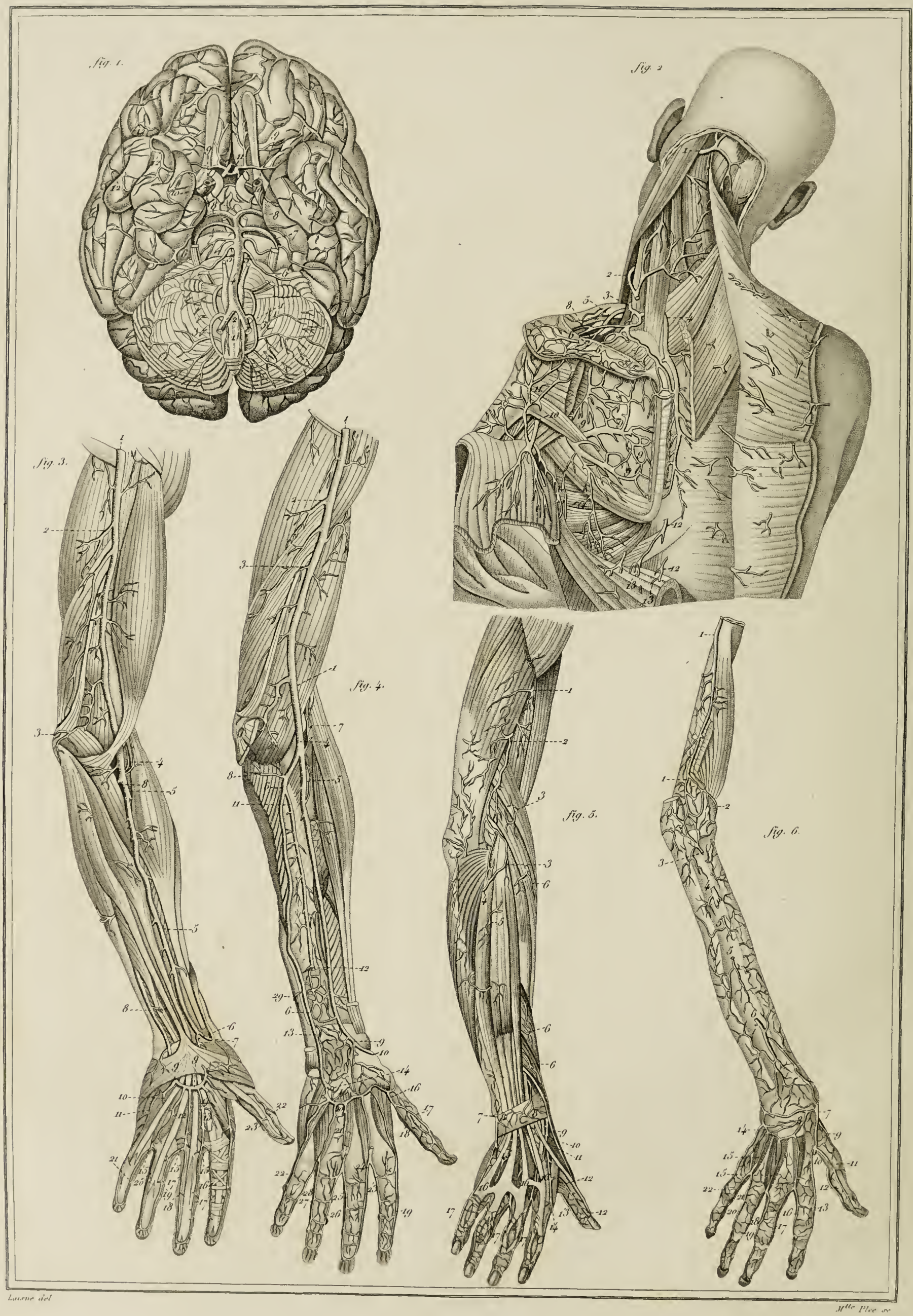
fig. 1.
fig. 2
fig. 3.
fig. 4.
fig. 5.
fig. 6.
Lauene del
Mlle Plee sc

PLANCHE XXX.

ARTÈRES.

(D'APRÈS TIEDEMANN.)

FIGURE 1. *Artères de la base du cerveau.*

1. 1. Artères vertébrales. — 2. Artères spinales antérieures. — 3. 3. Artères cérébelleuses postérieures et inférieures. — 4. Artère basilaire. — 5. 5. Artères antérieures inférieures du cervelet. — 6. 6. Artères de l'oreille interne coupée. — 7. 7. Artères supérieures du cervelet. — 8. 8. Artères profondes ou postérieures du cerveau. — 9. 9. Artères carotides internes ou cérébrales. — 10. 10. Artères du corps calleux ou antérieures du cerveau. — 11. Rameau communiquant. — 12. 12. 12. Rameaux des artères de la scissure de Sylvius.

FIG. 2. *Artères de la partie postérieure du cou et de l'épaule.*

1. Artère occipitale. — 2. Artère cervicale superficielle. — 3. Artère transverse du cou. — 4. Artère scapulaire supérieure. — 5. Artère scapulaire transverse. — 6. 6. Rameau scapulaire superficiel traversant le muscle trapèze. — 7. Autre rameau passant par l'échancrure sus-scapulaire. — 8. Tronc de l'artère sous-clavière. — 9. 9. 9. 9. Rameaux de l'artère circonflexe scapulaire. — 10. Artère circonflexe postérieure de l'humérus. — 11. Rameau de l'artère précédente. — 12. 13. 13. Rameaux postérieurs des artères intercostales, se portant au muscle grand dorsal et à la peau.

FIG. 3. *Artères antérieures et superficielles du membre supérieur.*

1. Artère brachiale ou humérale sortant du creux de l'aisselle. — 2. Artère humérale profonde. — 3. Artère collatérale interne. — 4. Artère recurrente radiale. — 5. 5. Artère radiale. — 6. Artère palmaire superficielle. — 7. tronc de l'artère radiale, se dirigeant vers le creux de la main. — 8. 8. Artère cubitale. — 9. 9. Artère palmaire superficielle. — 10. Artère palmaire profonde. — 11. Premier rameau digital formant l'artère collatérale interne du petit doigt. — 12. Second rameau digital. — 13. Troisième et — 14. Quatrième rameaux digitaux. — 15. 15. 15. Division des second, troisième et quatrième rameaux digitaux. — 16. Artère collatérale interne de l'index. — 17. 17. Artère collatérale externe du médius. — 18. Artère collatérale interne du même doigt. — 19. Artère collatérale externe de l'annulaire. — 20. Artère collatérale interne du même doigt. — 21. Artère collatérale externe du petit doigt. — 22. Artère collatérale externe du pouce. — 23. Artère collatérale interne du pouce.

FIG. 4. *Artères antérieures et profondes du membre supérieur.*

1. 1. Artère brachiale. — 2. Artère humérale profonde. — 3. Artère collatérale interne ou inférieure. — 4. Division de l'artère humérale en radiale et en cubitale. — 5. Artère radiale. — 6. 6. Artère cubitale. — 7. Artère recurrente radiale. — 8. Artère recurrente cubitale. — 9. Rameau carpien de l'artère radiale, s'anastomosant avec l'artère cubitale et l'inter-osseuse antérieure. — 10. Artère radiale se portant au dos de la main. — 11. Artère inter-osseuse. — 12. La même artère, s'engageant sous le muscle carré pronateur. — 13. Rameau carpien de l'artère cubitale. — 14. Branche palmaire superficielle de la même artère. — 15. 15. Artère palmaire profonde de la cubitale. — 16. Artère du pouce, donnant naissance aux — 17. 18. Artères collatérales interne et externe de ce doigt. — 19. Artère collatérale externe de l'index. — 20. Artère inter-osseuse palmaire. — 21. Rameaux inter-osseux perforans. — 22. 22. Artère collatérale interne du petit doigt. — 23. Artère collatérale interne de l'index. — 24. Artère collatérale externe du médius. — 25. Artère collatérale interne du même doigt. — 26. Artère collatérale externe de l'annulaire. — 27. Artère collatérale interne du même doigt. — 28. Artère collatérale interne du petit doigt. — 29. Rameau dorsal de l'artère cubitale.

FIG. 5. *Artères postérieures et superficielles du membre supérieur.*

1. Rameaux musculaires venant de l'artère humérale profonde. — 2. Artère humérale profonde ou grande collatérale. — 3. 3. Rameaux de l'artère recurrente radiale. — 4. Rameau de l'artère inter-osseuse recurrente. — 5. Ramuscules musculaires et cutanés du rameau perforant de l'artère inter-osseuse supérieure. — 6. 6. 6. Ramuscules musculaires et cutanés du rameau perforant de l'artère inter-osseuse. — 7. Rameau carpien dorsal de l'artère cubitale. — 8. 8. Réseau formé par les artères précédentes à la face dorsale du carpe. — 9. Artère radiale. — 10. Rameau carpien dorsal de l'artère radiale — 11. Artère dorsale du pouce, venant de la radiale. — 12. 12. artère dorsale du pouce. — 13. Artère collatérale interne du pouce. — 14. Artère dorsale interne de l'index. — 15. Réseau carpien dorsal profond. — 16. 16. 16. Artère inter-osseuse dorsale. — 17. 17. 17. 17. Artères dorsales des doigts.

FIG. 6. *Artères postérieures et profondes du membre supérieur.*

1. 1. Artère humérale profonde. — 2. Artère recurrente radiale. — 3. Artère recurrente radiale. — 4. Première artère inter-osseuse ou perforante. — 5. 5. Petites artères perforantes. — 6. Artère inter-osseuse perforante inférieure. — 7. Artère radiale. — 8. Rameaux carpiens dorsaux de l'artère précédente. — 9. Artère dorsale du pouce. — 10. Artère radiale s'introduisant dans la paume de la main. — 11. Artère dorsale interne du pouce. — 12. Artère collatérale interne du pouce. — 13. Artère dorsale externe de l'indicateur. — 14. Artère dorsale du carpe. — 15. 15. Artères inter-osseuses dorsales ou supérieures. — 16. Artère dorsale de l'indicateur. — 17. Artère dorsale externe du doigt médius. — 18. Artère dorsale interne du doigt précédent. — 19. Artère dorsale externe du doigt annulaire. — 20. Artère dorsale interne du même doigt. — 21. Artère dorsale externe du petit doigt. — 22. Artère dorsale interne du même doigt.

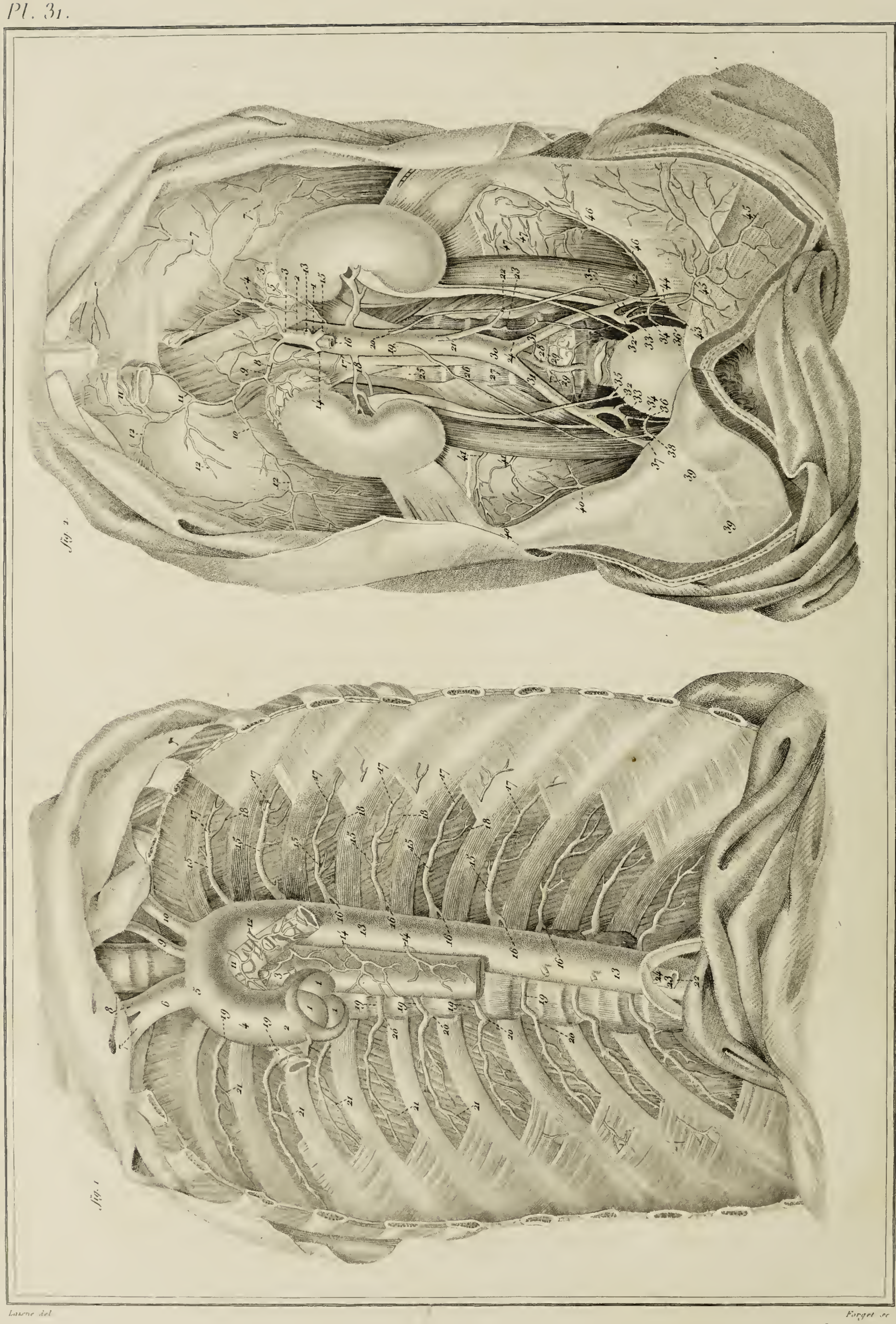

Lusne del. Forget sc.

Fac. Editeur

PLANCHE XXXI.

ARTÈRES.

(D'APRÈS TIEDEMANN.)

FIGURE 1. *Artère aorte et branches qu'elle fournit.*

1. 1. 1. Valvules sigmoïdes de l'aorte. — 2. Origine de l'artère coronaire droite. — 3. Origine de l'artère coronaire gauche. — 4. Aorte ascendante. — 5. Crosse de l'aorte. — 6. Artère brachio-céphalique. — 7. Artère sous-clavière droite. — 8. Artère carotide droite. — 9. Artère carotide gauche. — 10. Artère sous-clavière gauche. — 11. Artère bronchique droite. — 12. Artère bronchique gauche. — 13. 13. Artère aorte descendante. — 14. 14. 14. Artères œsophagiennes supérieures. — 15. 15. 15. 15. 15. Artères inter-costales inférieures ou aortiques du côté gauche. — 16. 16. 16. 16. 16. Rameaux postérieurs ou dorsaux des artères précédentes. — 17. 17. 17. 17. 17. Rameaux costaux supérieurs. — 18. 18. 18. 18. Rameaux costaux inférieurs. — 19. 19. 19. 19. 19. 19. Artères inter-costales inférieures ou aortiques du côté droit. — 20. 20. 20. 20. Rameaux dorsaux des artères précédentes. — 21. 21. 21. 21. 21. Rameaux costaux inférieurs. — 22. Aorte abdominale. — 23. Artère cœliaque. — 24. Tronc des artères diaphragmatiques inférieures.

FIG. 2. *Aorte abdominale, et branches qui en naissent.*

1. Aorte abdominale, passant entre les piliers du diaphragme. — 2. Artère cœliaque. — 3. Tronc commun aux artères diaphragmatiques inférieures. — 4. Artère phrénique gauche. — 5. Artères surrénales gauches. — 6. Rameau œsophagien de l'artère diaphragmatique inférieure gauche. — 7. 7. 7. Rameaux antérieurs externes et postérieurs de l'artère précédente. — 8. 9. Artère diaphragmatique inférieure droite. — 10. Artères surrénales du côté droit. — 11. Rameaux se portant à la veine cave inférieure. — 12. 12. 12. Rameaux antérieurs externes, et postérieurs de l'artère diaphragmatique inférieure droite. — 13. Artère coronaire stomachique coupée. — 14. Artère hépatique coupée. — 15. Artère splénique coupée. — 16. Tronc de l'artère mésentérique supérieure. — 17. Artères surrénales moyennes. — 18. 18. Artères rénales. — 19. 19. Artère spermatique droite. — 20. Artère spermatique gauche pénétrant dans le canal inguinal, avec le canal déférent. — 21. Artère mésentérique inférieure. — 22. Artère colique gauche supérieure. — 23. Artère colique gauche inférieure. — 24. Artère hémorrhoïdale supérieure. — 25. Seconde artère lombaire du côté droit. — 26. Troisième artère lombaire. — 27. Quatrième artère lombaire. — 28. Artère sacrée moyenne. — 29. 29. Cinquième artère lombaire provenant, chez ce sujet, de la sacrée moyenne. — 30. Aorte abdominale se divisant en artères iliaques. — 31. Artères iliaques primitives. — 32. 32. Artères hypo-gastriques. — 33. 33. Artères iliaques externes. — 34. 34. Artères inférieures ou iliaques postérieures. — 35. Artère sacrée latérale droite. — 36. 36. Artères obturatrices. — 37. 37. Artères ischiatiques. — 38. Artère épigastrique droite. — 39. 39. Rameaux ascendans de l'artère précédente. — 40. 40. Artère circonflexe iliaque droite. 41. 41. Rameaux de l'artère ilio-lombaire. — 42. Artère épigastrique inférieure gauche. — 43. Rameaux fournis par l'artère précédente à la face interne du pubis. — 44. Rameau fourni par la même artère au cordon spermatique. — 45. Rameau épigastrique proprement dit. — 46. 46. Artères circonflexes iliaques gauches. 47. 47. Rameaux de l'artère ilio-lombaire, s'anastomosant avec ceux de la circonflexe.

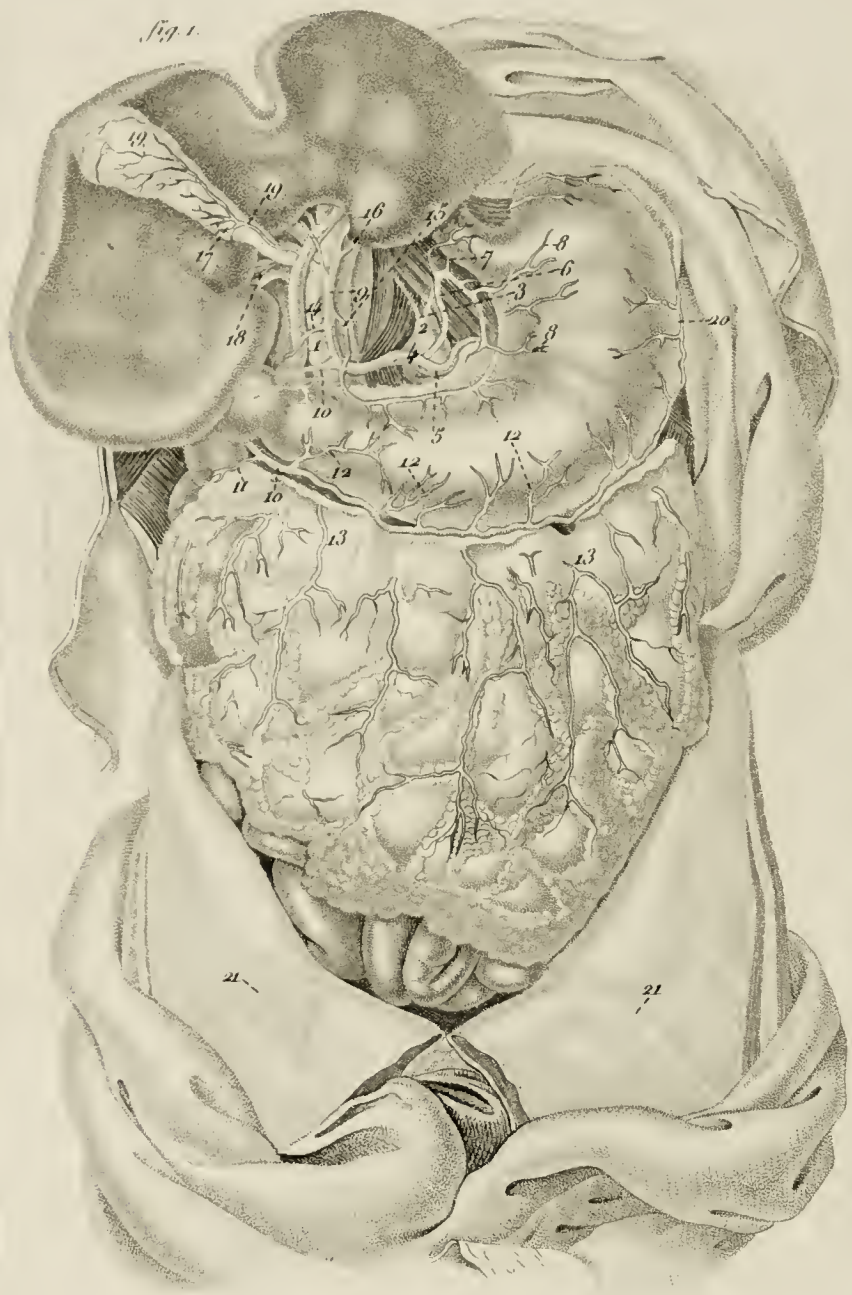

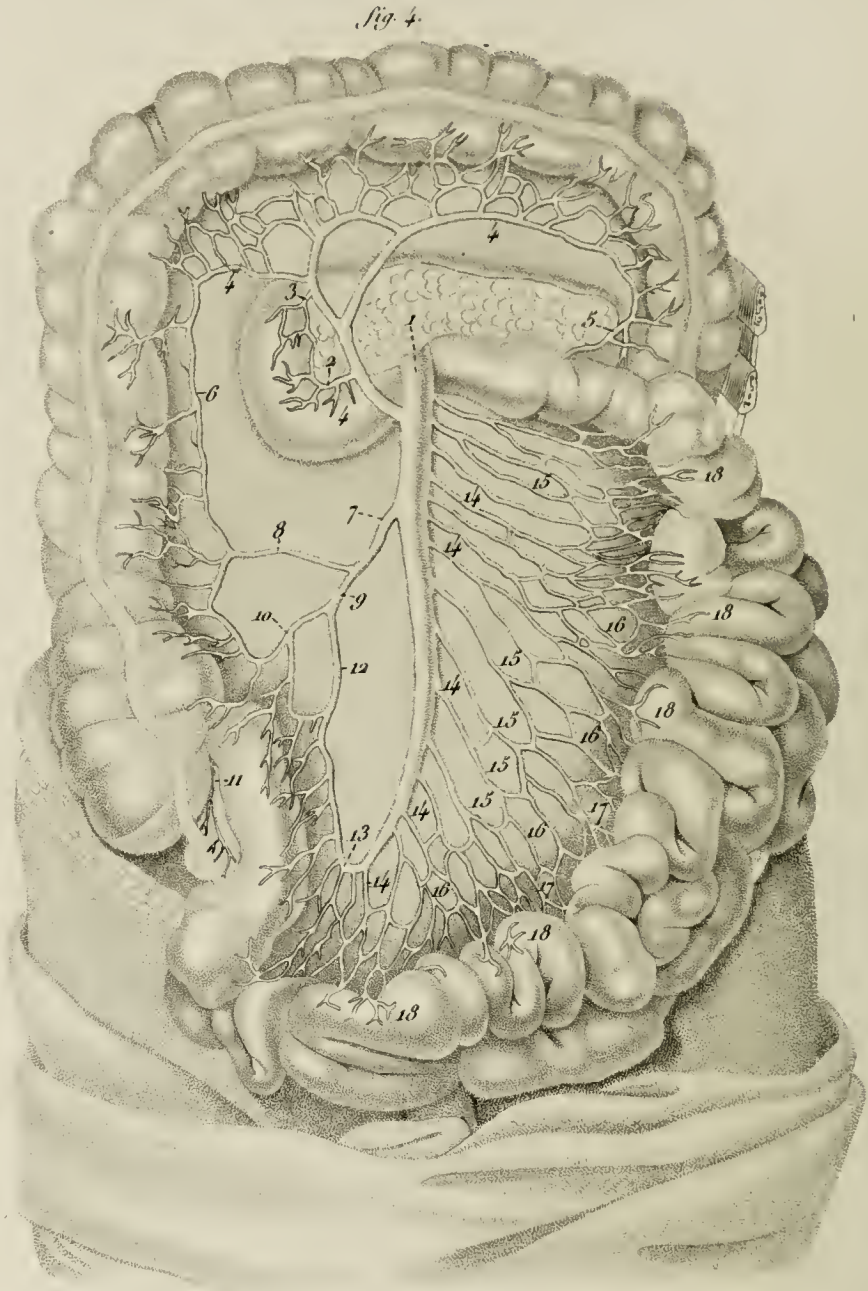

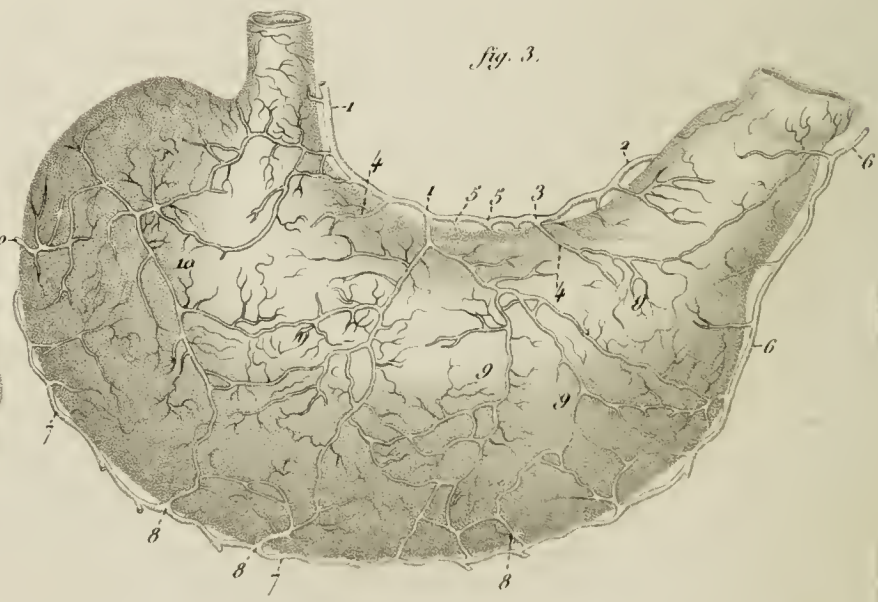

Laurent del. Forget sc.

Fils E. Sulteur

PLANCHE XXXII.

ARTÈRES.

(D'APRÈS TIEDEMANN.)

FIGURE 1. *Artères de l'estomac et du foie.*

1. Veine porte.— 2. Aorte abdominale. — 3. Artère diaphragmatique inférieure. — 4. Artère cœliaque. — 5. Trépied de l'artère cœliaque. — 6. Artère coronaire stomachique. — 7. Artère œsophagienne inférieure. — 8. 8. Rameaux de l'artère coronaire stomachique, se distribuant au cardia et au grand cul-de-sac de l'estomac. — 9. Artère hépatique. — 10. 10. Artère gastro-épiploïque droite. — 11. Rameau de l'artère précédente pour le duodénum. — 12. 12. 12. Rameaux gastriques de la même artère. — 13. 13. Rameaux épiploïques de la même artère. — 14. Rameau pylorique venant de l'artère hépatique. — 15. Artère pylorique ou gastrique supérieure droite. — 16. Rameau gauche de l'artère hépatique. — 17. Rameau moyen et — 18. Rameau droit de l'artère hépatique. — 19. Artère cystique.— 20. Artère gastro-épiploïque gauche. — 21. 21. Artère épigastrique recouverte par le péritoine.

FIG. 2. *Artères de l'estomac, du duodénum, du pancréas, de la rate* (l'estomac est vu en dessous).

1. Aorte abdominale. — 2. Artère cœliaque. — 3. 3. 3. Artères diaphragmatiques inférieures. —4. Artère coronaire stomachique ou coronaire supérieure de l'estomac. — 5. Rameaux œsophagiens de cette artère. — 6. Anastomose de l'artère coronaire stomachique avec l'artère pylorique. — 7. Artère pylorique venant de l'hépatique. — 8. Artère hépatique. — 9. Artère gastro-duodénale ou gastro-épiploïque droite. — 10. Rameau pancréatique. — 11. Artère pancréatico-duodénale. — 12. Artère pylorique inférieure. — 13. Rameau hépatique. — 14. Artère cystique. — 15. Artère splénique. — 16. 16. Rameaux pancréatiques supérieurs ou moyens. — 17. Artère gastro-épiploïque gauche. — 18. 18. Vaisseaux courts. — 19. Artère mésentérique supérieure. — 20. Artère pancréatico-duodénale inférieure. — 21. Artère mésentérique inférieure.

FIG. 3. *Artères de la face postérieure de l'estomac.*

1. 1. Artère coronaire stomachique. — 2. Artère pylorique. — 3. Anastomose des deux artères précédentes. — 4. 4. Rameaux gastriques postérieurs.— 5. 5. Rameaux gastriques antérieurs. — 6. 6. Artère gastro-épiploïque droite. — 7. 7. Artère gastro-épiploïque gauche. — 8. 8. 8. Rameaux gastriques postérieurs. — 9. 9. 9. Grand réseau vasculaire formé par les anastomoses des rameaux gastriques inférieurs avec les supérieurs. — 10. 10. Rameaux gastriques de l'artère splénique.

FIG. 4. *Artère mésentérique supérieure.*

1. Artère mésentérique supérieure. — 2. Artères pancréatico-duodénales inférieures. — 3. Artère pancréatico-duodénale inférieure. — 4. 4. 4. Artère colique moyenne. — 5. Anastomose de l'artère précédente avec l'artère colique gauche. — 6. Anastomose de la même artère avec l'artère colique droite. — 7. Tronc commun des artères colique droite et iléo-cœcale. — 8. Artère colique droite. — 9. Artère iléo-colique. — 10. Artère cœcale. — 11. Artère de l'appendice vermiforme. — 12. Terminaison de l'artère iléo-cœcale à l'intestin grêle. — 13. Anastomose de l'artère iléo-cœcale avec le tronc de l'artère mésentérique supérieure. — 14. 14. 14. 14. 14. Rameaux intestinaux de l'artère mésentérique supérieure, qui se portent à l'intestin grêle. — 15. 15. 15. 15. 15. Premières arcades anastomotiques des mêmes artères. — 16. 16. 16. 16. Secondes arcades anastomotiques des mêmes artères. — 17. 17. Troisièmes arcades anastomotiques des divisions des artères précédentes. — 18. 18. 18. 18. 18. Rameaux intestinaux provenant des anastomoses précédentes.

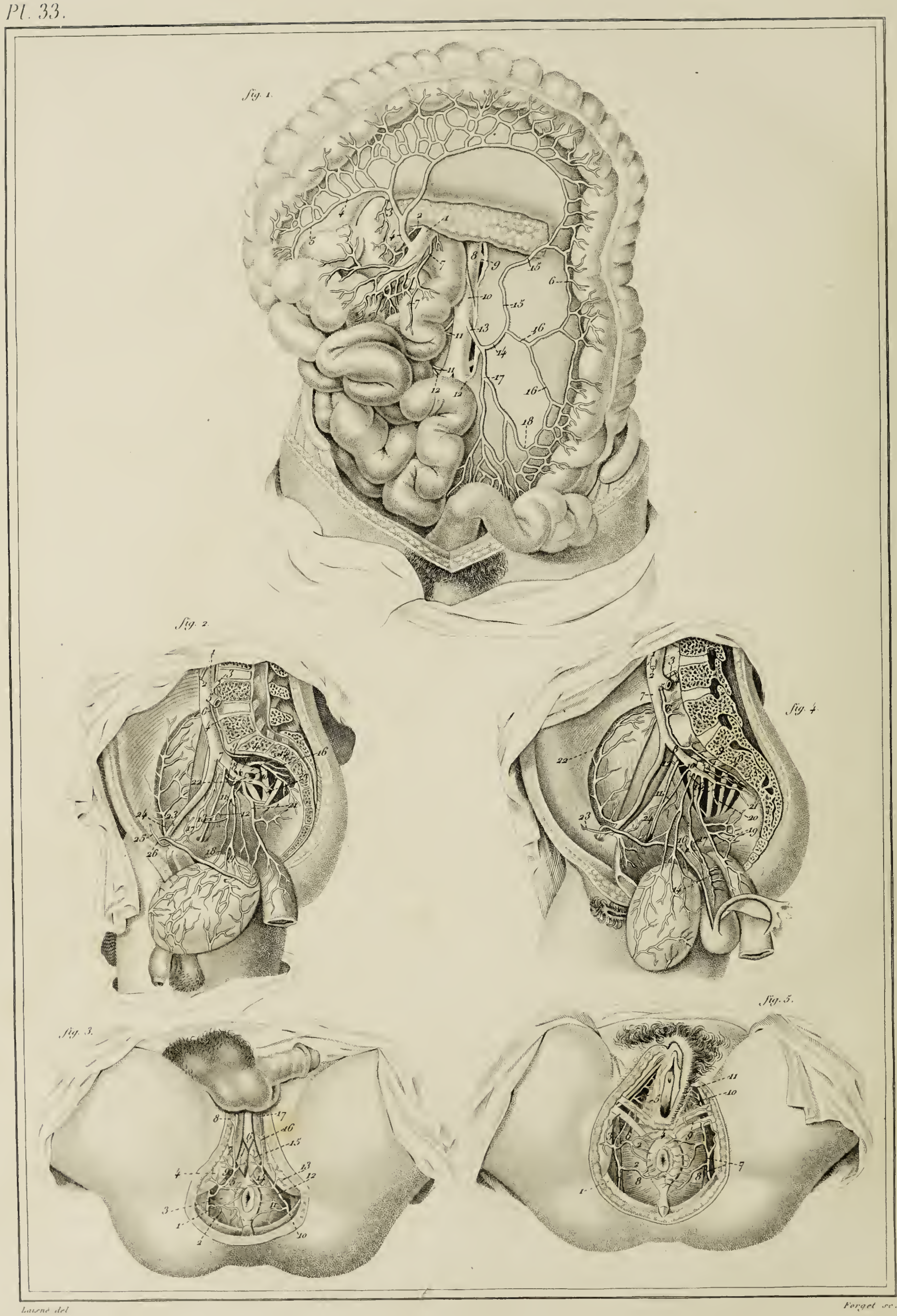

Lassné del

Forget sc.

Fils Editeur

PLANCHE XXXIII.

ARTÈRES.

(D'APRÈS TIEDEMANN.)

FIGURE 1. *Artère mésentérique inférieure.*

1. Artère mésentérique supérieure.— 2. Artère pancréatico-duodénale inférieure.— 3. Artère pancréatico-duodénale supérieure. — 4. 4. Artère colique moyenne. — 5. Rameau d'anastomose de l'artère précédente avec l'artère colique droite. — 6. Grand rameau anastomotique de la même artère avec la colique gauche. — 7. 7. Rameaux intestinaux de l'artère mésentérique supérieure. — 8. Aorte abdominale. — 9. Artère rénale gauche. — 10. Artère spermatique. — 11. 11. Artères lombaires. — 12. 12. Artères iliaques. — 13. Artère mésentérique inférieure. — 14. Artère colique gauche. — 15. 15. Rameau ascendant de l'artère précédente, s'anastomosant avec l'artère colique moyenne de la mésentérique supérieure. — 16. 16. Autre rameau de l'artère mésentérique inférieure descendant vers le colon.— 17. Artère hémorrhoïdale interne ou supérieure. — 18. Rameau de l'artère précédente, se distribuant à l'*S* iliaque du colon. — 19. 19. Rameaux de la même artère, se portant à l'intestin rectum.

FIG. 2. *Artère hypogastrique chez l'Homme.*

1. Artère aorte. — 2. Artère mésentérique inférieure. — 3. Quatrième artère lombaire. — 4. Artère sacrée moyenne. 5. Artère iliaque primitive gauche, coupée. — 6. Artère iliaque primitive droite. — 7. Artère hypogastrique, ou iliaque interne. — 8. Tronc postérieur de l'artère hypogastrique. — 9. Artère iléo-lombaire.—10. Artère sacrée latérale. — 11. Artère obturatrice. — 12. Rameau de l'artère précédente, perforant le muscle releveur de l'anus. — 13. Rameau de la même artère s'anastomosant avec l'artère épigastrique.— 14. Artère fessière, ou iliaque postérieure.—15. Tronc antérieur de l'artère hypogastrique. — 16. Artère ombilicale. — 17. Portion de l'artère précédente changée en ligament. — 18. Artère vésicale supérieure. — 19. Artère vésicale inférieure. — 20. Artère commune ou honteuse interne. — 21. Artère hémorrhoïdale moyenne. — 22. Artère ischiatique. — 23. Artère iliaque externe ou antérieure. — 24. Artère abdominale ou circonflexe iliaque. — 25. Artère épigastrique.— 26. Artère spermatique inférieure, ou rameau de l'artère épigastrique, qui se jette sur le cordon spermatique.

FIG. 3. *Artère honteuse interne chez l'Homme.*

1. Artère honteuse commune du côté droit. — 2. Artère hémorrhoïdale externe.—3. Artère du périnée.—4. Rameau de l'artère précédente, qui se porte à l'ischion. — 5. Rameau périnéal proprement dit. — 6. Rameau qui se distribue au muscle bulbo-caverneux. — 7. Rameaux pour le muscle ischio-caverneux.— 8. Artère scrotale postérieure.— 9. Rameau profond de l'artère honteuse commune. — 10. Artère honteuse commune du côté gauche.— 11. Artère hémorrhoïdale externe.—12. Rameau superficiel, ou artère du périnée. — 13. Rameau ischiatique. — 14. Rameau périnéal proprement dit.— 15. Rameau pour le muscle bulbo-caverneux.— 16. Rameau pour le muscle ischio-caverneux. — 17. Artère scrotale postérieure.

FIG. 4. *Artère hypogastrique chez la Femme.*

1. L'aorte. 2. Artère mésentérique inférieure. — 3. Artère iliaque primitive gauche.—4. Troisième et quatrième artères lombaires. — 5. Artère sacrée moyenne. — 6. Cinquième artère lombaire. — 7. Artère iliaque primitive droite.— 8. Artère hypogastrique.— 9. Artères sacrées latérales.— 10. Artère iléo-lombaire. — 11. Artère obturatrice. — 12. Artère fessière. — 13. Artère ombilicale. — 14. Artères vésicales. —15. Artère utérine.— 16. Artère vaginale.— 17. Rameau utérin proprement dit. — 18. Artère honteuse, commune ou interne.— 19. Artère hémorrhoïdale moyenne. — 20. Artère ischiatique—21. Rameau de l'artère précédente.—22. Artère circonflexe iliaque. — 23. Artère épigastrique. — 24. Rameau obturateur de cette artère.

FIG. 5. *Artère honteuse interne chez la Femme.*

1. Artère honteuse interne du côté droit. — 2. 2. Artères hémorrhoïdales externes. — 3. Rameau de l'artère précédente. — 4. Artère transversale du périnée.— 5. Artère postérieure des grandes lèvres. — 6. Artère clitoridienne. — 7. Artère honteuse interne gauche. — 8. 8. Rameaux hémorrhoïdaux externes. — 9. Rameaux se distribuant au périnée. — 10. Rameau pour la grande lèvre. — 11. Artère clitoridienne.

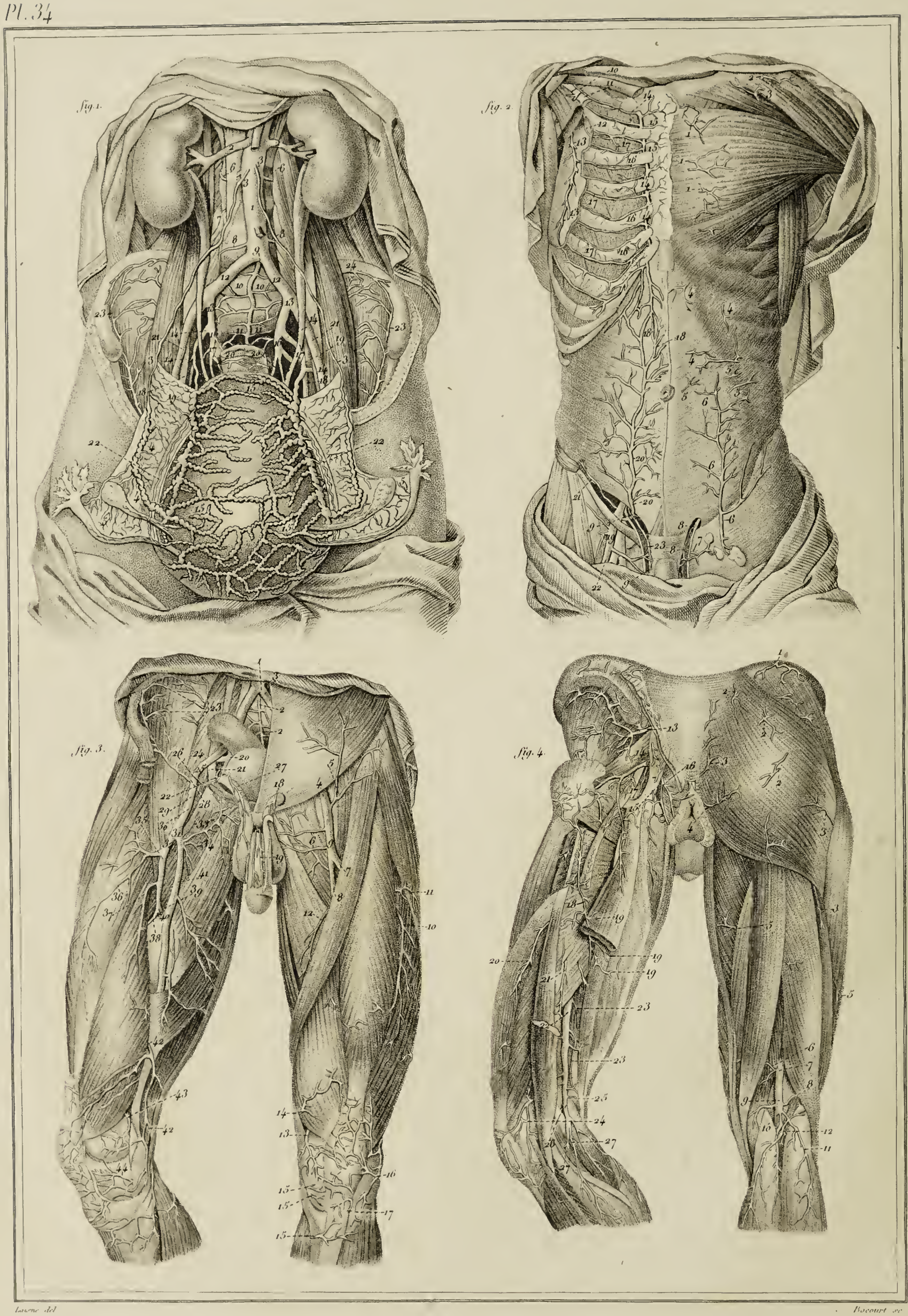

Lavene del. Bocourt sc.

PLANCHE XXXIV.

ARTÈRES.

(D'APRES TIEDEMANN.)

FIGURE 1. *Artères de l'utérus*, (six jours après l'accouchement).

1. Aorte abdominale. — 2. 2. Artères rénales. — 3. 3. 3. 3. Artères spermatiques internes ou des ovaires. — 4. 4. Rameaux des artères précédentes se distribuant aux ovaires. — 5. 5. Rameaux des mêmes artères se distribuant aux trompes de Fallope. — 6. 6. Seconde artère lombaire. — 7. Troisièmes artères lombaires gauche et droite. — 8. 8. Quatrièmes artères lombaires droite et gauche. — 9. Artère sacrée moyenne. — 10. 10. Cinquièmes artères lombaires droite et gauche. — 11. 11. Rameaux sacrés de l'artère sacrée moyenne. — 12. 12. Artères iliaques primitives. — 13. 13. Artères hypogastriques ou iliaques internes. — 14. 14. 14. 14. Artère utérine. — 15. 15. 15. Rameaux de l'artère utérine, se distribuant en serpentant à la face postérieure de la matrice. — 16. 16. Artères sacrées latérales. — 17. 17. Artères fessières. — 18. 18. Artères obturatrices. — 19. 19. Artères honteuses internes. — 20. 20. Artères ischiatiques. — 21. 21. Artères iliaques externes. — 22. 22. Artères spermatiques inférieures ou des ligamens ronds de l'utérus. — 23. 23. Artères circonflexes iliaques. — 24. Rameaux des artères iléo-lombaires.

FIG. 2. *Artères mammaires interne et épigastrique.*

1. 1. 1. Rameaux externes perforans de l'artère mammaire interne. — 2. Rameaux de la même artère, se dirigeant vers l'acromion. — 3. Artère thoracique acromiale. — 4. 4. 4. Rameaux externes ou cutanés de l'artère mammaire interne. — 5. 5. 5. Rameaux cutanés perforans de l'artère épigastrique. — 6. 6. 6. Artère abdominale cutanée, venant de la fémorale. — 7. Artère honteuse externe, venant de la fémorale. — 8. 8. Artère spermatique. — 9. 9. Canal déférent. — 10. Artère axillaire. — 11. Première artère thoracique externe. — 12. Troisième artère thoracique. — 13. 13. Quatrième artère thoracique, ou longue thoracique. — 14. 14. 14. Artère thoracique interne, ou mammaire interne. — 15. 15. Rameaux externes ou perforans de l'artère précédente. — 16. 16. 16. Branches intercostales de l'artère mammaire interne. — 17. 17. 17. Artères intercostales postérieures, s'anastomosant avec les antérieures. — 18. 18. Anastomoses de l'artère précédente avec l'artère épigastrique. — 19. Artère fémorale. — 20. 20. Artère épigastrique. — 21. 21. Artère circonflexe iliaque. — 22. Artère honteuse externe. — 23. Artère spermatique.

FIG. 3. *Artères de la face antérieure de la cuisse.*

1. Aorte se divisant en artères iliaques primitives. — 2. 2. Artère sacrée moyenne. — 3. Artère iliaque primitive. — 4. Artère fémorale. — 5. Artère cutanée abdominale. — 6. Arteres honteuses externes. — 7. Artère fémorale profonde. — 8. Artère fémorale proprement dite, ou fémorale superficielle. — 9. Artère circonflexe interne du fémur. — 10. Rameau descendant de l'artère circonflexe externe du fémur. 11. Rameau de l'artère précédente, se distribuant au muscle *fascia-lata*. — 12. Rameaux de l'artère fémorale. — 13. Artère articulaire supérieure interne du genou. — 14. Rameaux de l'artère précédente, qui percent la portion interne du muscle triceps-fémoral. — 15. 15. 15. Rameaux inférieurs de la même artère. — 16. Artère articulaire supérieure externe du genou. — 17. Rameau récurrent de l'artère tibiale antérieure. — 18. Rameau de l'artère épigastrique, se distribuant à la tunique vaginale. — 19. Artère dorsale du pénis. — 20. Artère hypogastrique. — 21. Artère fessière. — 22. Artère obturatrice. — 23. Rameaux de l'artère iléo-lombaire — 24. Artère spermatique. — 25. Artère iliaque externe, ou fémorale commune. — 26. Artère épigastrique. — 27. Artère spermatique externe, ou artère de la tunique vaginale. — 28. Artère circonflexe iliaque. — 29. Artère cutanée abdominale coupée. — 30. Artères honteuses externes coupées. — 31. Artère fémorale profonde. — 32. Artère circonflexe interne du fémur. — 33. Rameaux circonflexes profonds. — 34. Rameaux circonflexes superficiels. — 35. Artère circonflexe externe du fémur. — 36. Rameau descendant de la même artère. — 37. Rameau pour la portion moyenne et interne du muscle triceps-fémoral. — 38. Première artère perforante. — 39. Seconde artère perforante. — 40. Troisième artère perforante. — 41. Artère fémorale. — 42. 42. Artère articulaire supérieure interne et superficielle du genou. — 43. Artère articulaire supérieure interne profonde du genou. — 44. Rameau de l'artère articulaire inférieure et interne du genou.

FIG. 4. *Artères de la partie postérieure du bassin et de la cuisse.*

1. Rameau de l'artère iléo-lombaire. — 2. 2. 2. Rameaux de l'artère fessière. — 3. 3. 3. Rameaux de l'artère ischiatique. — 4. Rameau de l'artère honteuse interne. — 5. 5. Rameaux des artères perforantes. — 6. Artère poplitée. — 7. Artère articulaire interne supérieure et superficielle du genou. — 8. Artère articulaire supérieure externe du genou. — 9. Artère articulaire interne supérieure et profonde du genou. — 10. Tronc commun des artères jumelles. — 11. Artère jumelle superficielle ou cutanée. — 12. Artère jumelle profonde ou musculaire. — 13. Artère fessière. — 14. Artère ischiatique. — 15. Artère honteuse interne. — 16. Artère hémorrhoïdale externe. — 17. Rameaux de l'artère ischiatique, pour la tubérosité de l'ischion. — 18. Première artère perforante de la cuisse. — 19. 19. 19. Rameaux musculaires de la première artère perforante. — 20. Seconde artère perforante. — 21. Troisième artère perforante. — 22. Artère poplitée. — 23. 23. Artère articulaire interne supérieure et superficielle du genou. — 24. Artère articulaire supérieure externe du genou. — 25. Artère articulaire supérieure interne et profonde du genou. — 26. Artère articulaire moyenne. — 27. 27. Artère articulaire inférieure externe du genou.

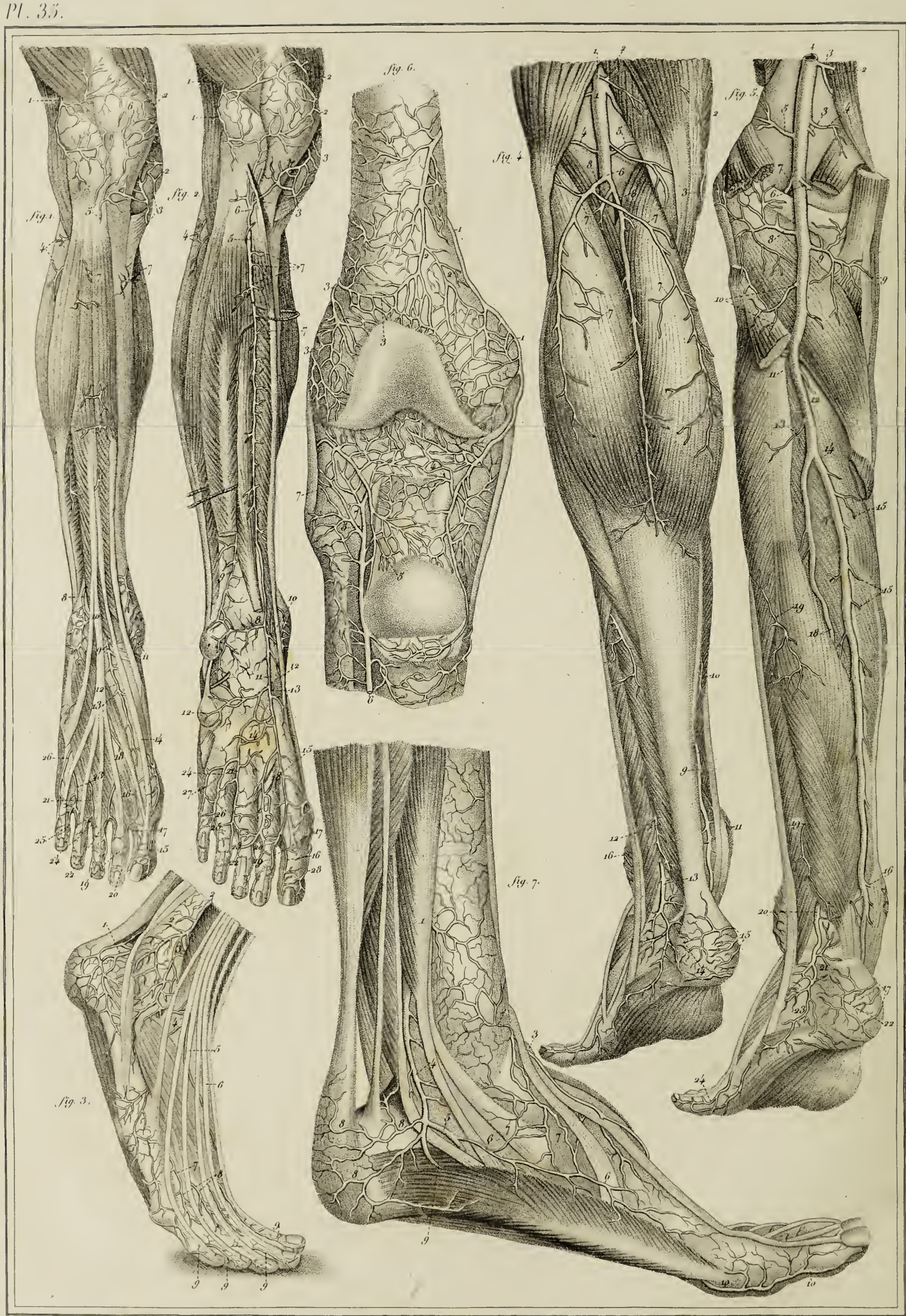

Lawne del.

Beaucourt sc.

File Editeur

PLANCHE XXXV.

ARTERES.

(D'APRÈS TIEDEMANN.)

FIGURE 1. *Artères superficielles de la face antérieure de la jambe et du pied.*

1. Artère articulaire supérieure externe du genou. — 2. 2. Rameaux de l'artère articulaire supérieure et interne du genou. — 3. Rameaux de l'artère articulaire inférieure et interne du genou. — 4. Rameau de l'artère articulaire inférieure externe du genou. — 5. Rameaux de la branche récurrente de l'artère tibiale antérieure. — 6. Réseau artériel qui recouvre la rotule. — 7. 7. Rameaux superficiels de l'artère tibiale antérieure. — 8. Artère péronière antérieure. — 9. Artère tibiale antérieure. — 10. Artère malléolaire antérieure externe. — 11. Artère malléolaire intérieure interne. — 12. Artère pédieuse. — 13. Artère tarsienne. — 14. Première artère métatarsienne, ou première inter-osseuse dorsale. — 15. Rameau dorsal externe du gros orteil. — 16. Rameau dorsal interne du second orteil. — 17. Rameau anastomotique de l'artère métatarsienne, avec l'artère plantaire du gros orteil. — 18. Seconde artère métatarsienne, ou seconde artère inter-osseuse dorsale. — 19. Artère dorsale externe du second orteil. — 20. Artère dorsale interne du troisième orteil. — 21. Troisième artère métatarsienne, ou troisième inter-osseuse dorsale. — 22. Artère dorsale externe du troisième orteil, et interne du quatrième. — 23. Quatrième artère métatarsienne, ou quatrième inter-osseuse dorsale. — 24. 25. Artères dorsales externes du quatrième orteil, et internes du cinquième orteil. — 26. Artère dorsale externe du cinquième orteil.

FIG. 2. *Artère tibiale antérieure.*

1. 1. Artère articulaire supérieure externe du genou. — 2. 2. Rameaux de l'artère articulaire supérieure interne du genou. — 3. 3. Rameaux de l'artère articulaire inférieure interne du genou. — 4. Rameaux de l'artère articulaire inférieure externe du genou. — 5. Artère tibiale antérieure. — 6. Branche récurrente de l'artère tibiale antérieure. — 7. 7. Rameaux musculaires de l'artère tibiale antérieure. — 8. Artère malléolaire antérieure externe. — 9. Artère péronière antérieure. — 10. Artère malléolaire antérieure interne. — 11. Artère pédieuse. — 12. 12. Artère tarsienne externe. — 13. Continuation de l'artère pédieuse (artère tarsienne externe). — 14. Arcade anastomotique dorsale. — 15. Première artère métatarsienne, ou inter-osseuse dorsale. — 16. Artère dorsale externe du gros orteil. — 17. Artère dorsale interne du second orteil. — 18. Seconde artère métatarsienne, ou inter-osseuse dorsale. — 19. 20. Artères dorsales externe du second orteil, et interne du troisième. — 21. Troisième artère métatarsienne, ou inter-osseuse dorsale. — 22. 23. Artères dorsales externe du troisième orteil, et interne du quatrième. — 24. Quatrième artère métatarsienne, ou inter-osseuse dorsale. — 25. 26. Artères dorsales externe du quatrième orteil, et interne du cinquième. — 27. Artère dorsale externe du petit orteil. — 28. Artère dorsale interne du gros orteil, venant de la plantaire.

FIG. 3. *Artères de la partie supérieure et externe du pied.*

1. Artère externe du calcanéum. — 2. 2. Artère péronière antérieure. — 3. Artère malléolaire antérieure externe. — 4. Artère tarsienne. — 5. Artère tarsienne externe. — 6. Artère tarsienne interne. — 7. Artères métatarsiennes, ou inter-osseuses dorsales. — 8. Artères dorsales des orteils. — 9. 9. 9. 9. Rameaux artériels dorsaux et antérieurs des orteils.

FIG. 4. *Artères superficielles du jarret et de la partie postérieure de la jambe.*

1. 1. Artère poplitée. — 2. 2. Rameaux musculaires de cette artère. — 3. Artère articulaire supérieure interne, devenant superficielle. — 4. Artère articulaire supérieure externe du genou. — 5. Artère articulaire supérieure interne et profonde du genou. — 6. Tronc commun aux artères superficielles du mollet et jumelles. — 7. 7. 7. 7. Artères superficielles du mollet, et rameaux qui en proviennent. — 8. 8. Artères jumelles. — 9. Artère tibiale postérieure. — 10. Rameau postérieur de cette artère. — 11. Artère malléolaire postérieure interne. — 12. Rameau musculaire venant de l'artère péronière postérieure. — 13. Artère péronière postérieure. — 14. Rameaux de l'artère précédente, se portant au calcanéum. — 15. Rameaux de l'artère tibiale postérieure qui se distribuent au calcanéum. — 16. Rameaux de l'artère malléolaire antérieure externe.

FIG. 5. *Artères profondes du jarret et de la partie postérieure de la jambe.*

1. Artère poplitée. — 2. Artère articulaire supérieure interne et superficielle du genou. — 3. 3. Rameaux musculaires de l'artère poplitée. — 4. Artère articulaire supérieure interne et profonde du genou. — 5. Artère articulaire supérieure externe du genou. — 6. Tronc des artères jumelles, coupé. — 7. Artère articulaire moyenne du genou. — 8. Artère articulaire inférieure externe du genou. — 9. 9. Artère articulaire inférieure interne du genou. — 10. Rameau de l'artère poplitée, se portant au muscle soléaire. — 11. Artère tibiale antérieure. — 12. Artère nourricière du tibia. — 13. Rameau de l'artère poplitée, qui se distribue au muscle soléaire. — 14. Artère tibiale postérieure. — 15. 15. Rameaux musculaires de l'artère précédente. — 16. Artère malléolaire postérieure interne. — 17. Rameaux de l'artère malléolaire interne, se distribuant au calcanéum. — 18. Artère péronière commune. — 19. 19. Rameaux musculaires provenant de cette artère. — 20. Artère péronière postérieure. — 21. Rameaux de l'artère précédente. — 22. Réseau artériel du calcanéum. — 23. Rameau de l'artère péronière postérieure, se portant vers la région externe du pied. — 24. Artère dorsale externe du petit orteil.

FIG. 6. *Artères profondes du genou avec leurs anastomoses.*

1. 1. Rameau de l'artère articulaire supérieure interne superficielle. — 2. 2. Artère articulaire supérieure interne et profonde du genou. — 3. 3. 3. Rameau de l'artère articulaire supérieure externe du genou. — 4. Artère articulaire inférieure interne du genou. — 5. 5. Artère articulaire inférieure externe. — 6. Artère tibiale antérieure. — 7. 7. Rameau récurrent de l'artère tibiale antérieure.

FIG. 7. *Artères de la partie interne du pied.*

1. Artère malléolaire postérieure interne. — 2. Artère malléolaire antérieure externe. — 3. Artère tarsienne externe. — 4. Artère tibiale postérieure. — 5. Artère plantaire interne. — 6. 6. Rameau latéral superficiel et interne du pied. — 7. 7. Rameaux d'anastomose de l'artère précédente, avec l'artère externe du tarse. — 8. 8. 8. Rameaux calcaniens. — 9. Artère plantaire externe. — 10. Artère dorsale interne du gros orteil.

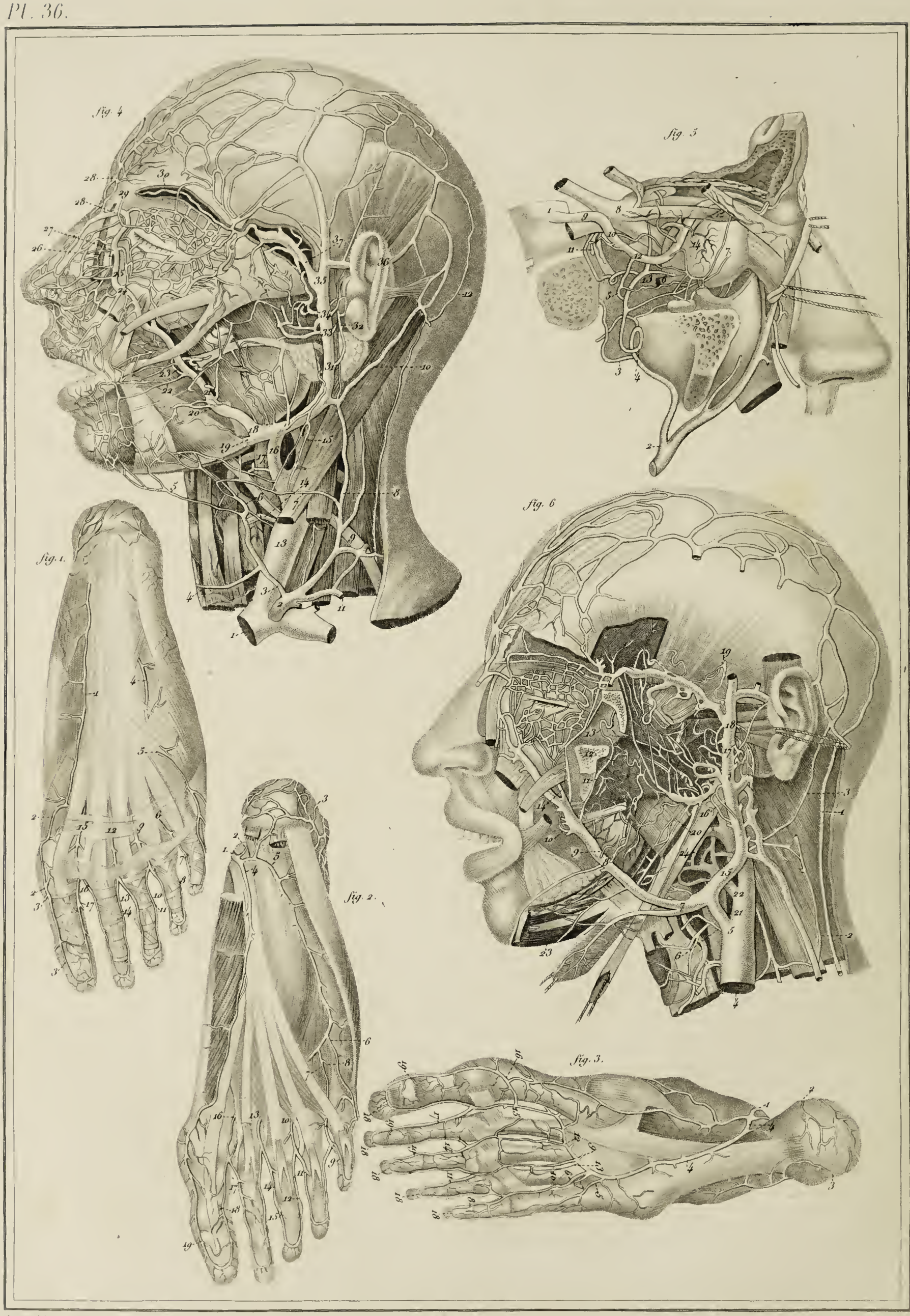

Lauene del

Forget sc

Imp. Fils L'Hteur

PLANCHE XXXVI.

ARTÈRES ET VEINES.

Figure. 1. *Artères superficielles de la plante du pied* (d'après Tiedemann).

1. Artère plantaire interne. — 2. 2. Artère collatérale interne du gros orteil. — 3. 3. Rameaux dorsaux de l'artère précédente. —4. Artère plantaire externe.—5. Artère collatérale externe du petit orteil. —6. Première artère inter-osseuse. — 7. Artère collatérale interne du petit orteil. — 8. Artère collatérale externe du troisième plantaire. — 9. Seconde artère inter-osseuse plantaire. — 10. Artère collatérale interne du quatrième orteil. — 11. Artère collatérale externe du troisième orteil.—12. Troisième artère inter-osseuse plantaire. — 13. Artère collatérale interne du quatrième orteil. — 14. Artère collatérale externe du second orteil. — 15. Quatrième artère inter-osseuse plantaire.— 16. Artère collatérale interne du second orteil. — 17. Artère collatérale externe du gros orteil.

Fig. 2. *Ramifications des artères plantaires* (d'après le même auteur).

1. Artère plantaire. — 2. Rameau calcanien de l'artère précédente. — 3. Rameau calcanien fourni par l'artère péronière postérieure. — 4. Artère plantaire interne. — 5. Artère plantaire externe. — 6. Artère collatérale externe du petit orteil. — 7. Artère digitale plantaire (première artère interne inter-osseuse). — 8. Rameau perforant de l'artère précédente. — 9. Artères collatérales interne du cinquième orteil et externe du quatrième. — 10. Artère digitale collatérale (ou seconde artère inter-osseuse).—11. Artère collatérale interne du quatrième orteil. — 12. Artère collatérale externe du troisième orteil. — 13. Artère digitale plantaire (troisième artère inter-osseuse). — 14. Artère collatérale du troisième orteil. — 15. Artère collatérale externe du second orteil. — 16. Quatrième artère inter-osseuse ou digitale plantaire. — 17. Artère collatérale externe du second orteil. — 18. Artère collatérale externe du gros orteil.— 19. Artère collatérale interne du gros orteil.

Fig. 3. *Artères plantaires profondes* (d'après le même auteur.)

1. Artère plantaire. —2. Artère plantaire interne.—3. Rameau de l'artère précédente. —4. 4. Artère plantaire externe formant l'arcade plantaire profonde. — 5. Artère collatérale externe du petit orteil.—6. Première artère inter-osseuse plantaire.—7. Rameau perforant de l'artère inter-osseuse plantaire. —8. Artère collatérale interne du cinquième orteil. — 9. Seconde artère inter-osseuse plantaire. — 10. Rameau perforant de l'artère précédente. — 11. Artère collatérale interne du quatrième orteil. — 12. Troisième artère inter-osseuse plantaire. — 13. Rameau perforant de l'artère précédente. — 14. Artère collatérale interne du troisième orteil. — 15. Quatrième artère inter-osseuse plantaire.— 16. Artère collatérale interne du gros orteil. — 17. Artère collatérale interne du second orteil. —18. 18. 18. 18. 18. Arcades artérielles au niveau des troisièmes phalanges. 19.19.19. Rameaux dorsaux.

Fig. 4. *Veines superficielles de la tête et du cou* (d'après Walter).

1. Veine sous-clavière, coupée. — 2. Veine jugulaire externe s'ouvrant dans la veine jugulaire interne. — 3. Veine sous-cutanée supérieure du cou. —4. Veine sous-cutanée inférieure du cou.— 5. Rameau interne de la veine sous-cutanée supérieure du cou.— 6. Rameau externe de la veine sous-cutanée supérieure du cou.— 7. Rameau veineux transversal communiquant avec la veine jugulaire externe. — 8. Veine jugulaire externe. — 9. Anastomose de cette veine avec la veine transversale du col.— 10. Rameau occipital de la veine jugulaire externe. — 11. Veine transversale du cou, s'ouvrant dans la veine jugulaire externe (coupée). — 12. Veine occipitale superficielle. — 13. Veine jugulaire interne. — 14. Veine thyroïdienne supérieure. — 15. Branche cérébrale de la veine jugulaire interne. — 16. Branche faciale ou superficielle de la veine jugulaire. — 17. Veine laryngée. — 18. Veine faciale antérieure. — 19. Veine sous-mentale. — 20. Veine labiale inférieure.—21. Veine buccale inférieure.— 22. Veine labiale majeure. — 23. Veine buccale supérieure. — 24. Veine nasale interne, antérieure et inférieure. — 25. Veine palpébrale inférieure interne. — 26. Veine nasale antérieure interne et supérieure. — 27. Veine dorsale inférieure du nez. — 28. 28. Veines frontales. — 29. Rameaux veineux sus-orbitaires. — 30. Veine sus-orbitaire. — 31. Veine faciale postérieure ou externe. — 32. Veine auriculaire postérieure inférieure. — 33. Veine transversale de la face. — 34. Veine articulaire antérieure. — 35. Veine temporale superficielle. — 36. Veine auriculaire postérieure supérieure. — 37. Veine temporale profonde.

Fig. 5. *Veines de l'œil* (d'après Walter).

1. Sinus caverneux. — 2. Rameau profond de la veine faciale interne. — 3. Veine nasale postérieure interne. — 4. Rameau ophthalmique de la veine faciale.—5. Rameau de la veine ophthalmique faciale qui s'anastomose avec la veine ophthalmique cérébrale. — 6. Veine ciliaire antérieure. — 7. Veine ciliaire externe. — 8. Tronc de la veine ophthalmique faciale. — 9. Ouverture de la veine ophthalmique cérébrale dans le même sinus. — 10. Rameau de la veine centrale de la rétine. — 11. Veine ethmoïdale postérieure. — 12. Tronc de la veine ophthalmique. — 13. Veine lacrymale. — 14. Veine ciliaire supérieure.

Fig. 6. *Veines profondes de la tête et du cou* (d'après le même auteur).

1. Veine occipitale superficielle. — 2. Grand rameau musculaire de la veine jugulaire externe. — 3. Rameau occipital de la veine jugulaire externe. — 4. Veine jugulaire externe. — 5. Rameau facial de la veine jugulaire interne. — 6. Veine laryngée. — 7. Veine faciale antérieure. — 8. Veine buccale inférieure. —9. Veine buccale moyenne.—10. Veine buccale supérieure. — 11. Veine dentaire ou maxillaire supérieure. — 12. Veine nasale postérieure interne. — 13. Rameau ophthalmique. — 14. Veine palpébrale inférieure interne. — 15. Veine faciale postérieure ou externe. — 16. Veine transversale de la face. — 17. Veine auriculaire profonde. — 18. Veine temporale superficielle. — 19. Veine maxillaire profonde. — 20. Veine maxillaire inférieure. — 21. Branche profonde. — 22. Veine linguale. — 23. Veine ranine, ou rameau profond de la veine linguale. — 24. Veine pharyngienne.

Pl. 37.

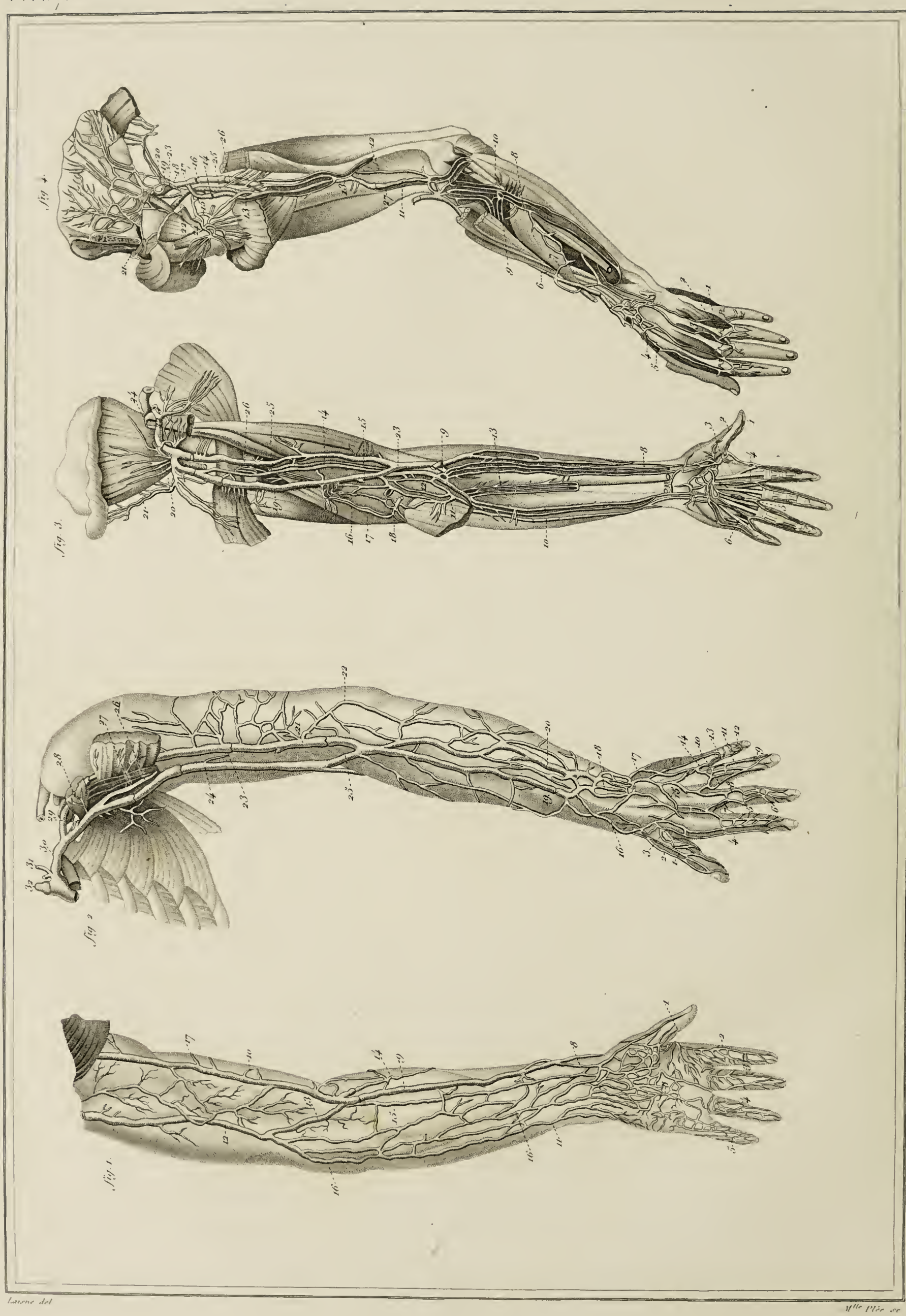

Lassene del

Mlle Plée sc

PLANCHE XXXVII.

VEINES.

(D'APRÈS LODER.)

FIGURE 1. *Veines superficielles de la face antérieure du membre supérieur.*

1. 2. 3. 4. 5. Réseau veineux superficiel de la face palmaire du pouce, de l'index, du medius, de l'annulaire, et du petit doigt. — 6. Réseau veineux superficiel de la paume de la main. — 7. Réseau veineux superficiel du poignet. — 8. Veine céphalique du pouce. — 9. Veine radiale externe. — 10. Veine céphalique au niveau du bras. — 11. Commencement de la veine basilique. — 12. La veine basilique à la partie interne du bras. — 13. Veine médiane. — 14. Veine cubitale externe s'ouvrant dans la veine céphalique. — 15. Veine radiale interne superficielle, s'ouvrant dans la veine céphalique. — 16. 16. Veine cubitale interne superficielle s'ouvrant dans la veine basilique. — 17. Veine sous-cutanée venant de la partie interne du bras.

FIG. 2. *Veines superficielles des parties externes et postérieure du membre supérieur.*

1. Réseau veineux dorsal du pouce. — 2. Veine dorsale externe du pouce. — 3. Veine dorsale interne du même doigt. — 4. Veine dorsale externe du doigt indicateur. — 5. Veine dorsale du même doigt. — 6. Réseau veineux dorsal du doigt medius. — 7. Veine dorsale externe du doigt précédent. — 8. Veine dorsale interne du même doigt. — 9. Réseau veineux dorsal du doigt annulaire. — 10. Veine dorsale externe du doigt précédent. — 11. Veine dorsale interne du même doigt. — 12. Réseau veineux dorsal du petit doigt. — 13. Veine dorsale externe du doigt précédent. — 14. Veine dorsale interne du même doigt. — 15. Arcade veineuse dorsale de la main. — 16. Veine céphalique du pouce se continuant avec la veine radiale externe. — 17. Veine salvatelle. — 18. Réseau veineux dorsal superficiel du corps. — 19. Petite céphalique ou veine radiale externe. — 20. Veine cubitale externe se terminant dans la veine céphalique. — 21. Veine céphalique montant sur la partie externe et superficielle du bras. — 22. Veine formant une arcade à la partie externe du coude. — 23. Veines sous-cutanées venant de la face interne du bras. — 24. Veine basilique. — 25. Veine médiane. — 26. Veine brachiale. — 27. Veine circonflexe antérieure. — 28. Petite veine thoracique. — 29. Grande veine thoracique. — 30. Veine sous-clavière. — 31. Veine jugulaire externe. — 32. Veine jugulaire interne.

FIG. 3. *Veines profondes du bras.*

1. Arcades anastomotiques des veines collatérales palmaires externes des doigts. — 2. Veines collatérales palmaires des doigts. — 3. Veine digitale commune au pouce et au doigt indicateur. — 4. Tronc commun aux veines collatérales des doigts indicateur et medius. — 5. Veine digitale commune aux doigts medius et annulaire. — 6. Veine digitale commune aux doigts annulaire et auriculaire. — 7. Arcade veineuse palmaire superficielle. — 8. Veine radiale interne profonde double. — 9. Veine récurrente radiale. — 10. Veine cubitale interne profonde double. — 11. Veine récurrente cubitale double. — 12. Jonction de la veine cubitale interne profonde avec la veine brachiale. — 13. Veine nourricière du radius. — 14. Les veines brachiales, dont l'une se termine à la veine axillaire et l'autre à la basilique. — 15. Veine basilique coupée. — 16. Seconde veine collatérale cubitale, se terminant dans la veine basilique. — 17. Première veine collatérale cubitale. — 18. Tronc qui s'ouvre dans la veine basilique, coupé. — 19. Veine brachiale profonde double. — 20. Veine sous-scapulaire. — 21. Veine circonflexe de l'épaule, double. — 22. Veine axillaire naissant de la réunion des veines basilique, brachiale et sous-scapulaire. — 23. Veine médiane écartée de sa position. — 24. Artère axillaire. — 25. Artère brachiale en partie coupée. — 26. Artère humérale profonde.

FIG. 4. *Veines profondes de la partie postérieure du membre supérieur.*

1. Veines inter-osseuses dorsales de la main. — 2. Veines inter-osseuses perforantes supérieures. — 3. Veines inter-osseuses perforantes inférieures. — 4. Rameau dorsal de la veine radiale interne profonde. — 5. Anastomose de la veine précédente avec l'arcade palmaire profonde. — 6. Veine radiale externe, ou petite céphalique. — 7. Rameaux de la veine radiale externe, communiquant avec les veines inter-osseuses cubitales. — 8. Tronc de la veine inter-osseuse cubitale externe. — 9. Veine perforante cubitale supérieure. — 10. Rameau récurrent de la veine inter-osseuse externe. — 11. Première veine collatérale radiale. — 12. Seconde veine collatérale radiale. — 13. 13. Veine brachiale profonde, provenant des collatérales. — 14. Tronc de la veine brachiale. — 15. Veine circonflexe postérieure de l'humérus, s'ouvrant dans la veine brachiale. — 16. Veine basilique. — 17. Réunion des veines brachiale et basilique, donnant naissance à la veine axillaire. — 18. Veine axillaire. — 19. Tronc de la veine sous-scapulaire. — 20. Veine circonflexe scapulaire postérieure. — 21. Veine scapulaire transverse. — 22. Artère axillaire. — 23. Artère sous-scapulaire. — 24. Artère circonflexe postérieure de l'humérus. — 25. Artère brachiale. — 26. Artère humérale profonde. — 27. Première artère collatérale radiale.

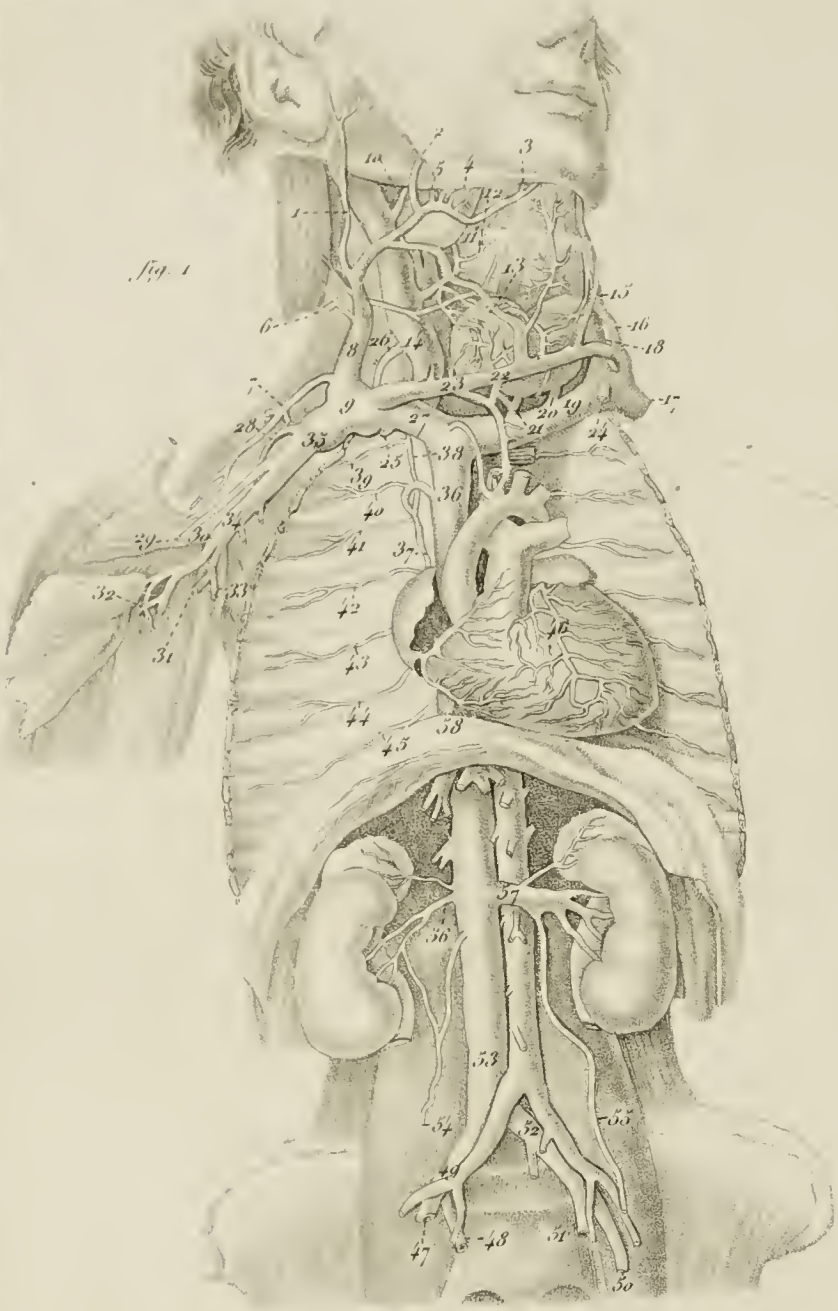

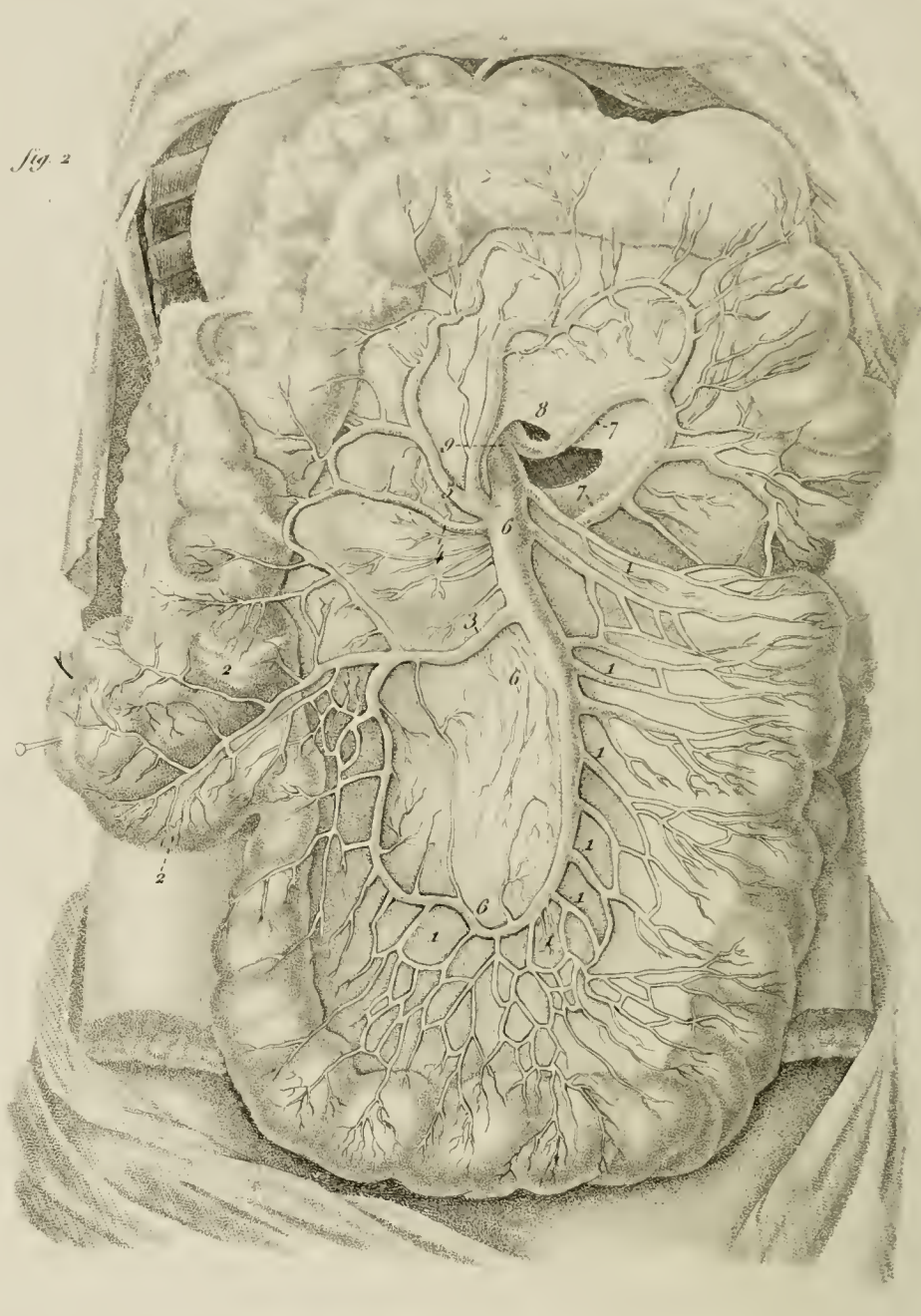

Lavene del

Mlle Ferrat sc

PLANCHE XXXVIII.

VEINES.

(D'APRÈS LODER.)

FIGURE 1. *Veines du cou, de la poitrine et du ventre, qui se jettent dans les veines caves.*

1. Veine faciale postérieure. — 2. Veine faciale antérieure. — 3. Veine sous-mentale. — 4. Veine tonsillaire. — 5. Veine palatine. — 6. Veine transversale du cou, coupée et se rendant dans la veine jugulaire externe. — 7. Veine scapulaire transverse, coupée et s'ouvrant dans la veine jugulaire interne. — 8. Tronc de la veine jugulaire externe droite. — 9. Réunion des veines jugulaires externe et interne. — 10. Veine linguale s'ouvrant dans la veine jugulaire interne. — 11. Veine pharyngienne. — 12. Veine laryngée. — 13. Veine venant de la glande thyroïde et des muscles qui la recouvrent. — 14. Veine thyroïdienne supérieure. — 15. Veine jugulaire externe gauche, provenant de la réunion des veines faciales antérieure et postérieure gauche. — 16. Autre veine jugulaire externe gauche, venant de l'union des veines auriculaire postérieure et occipitale. — 17. Veine axillaire gauche. — 18. Veine jugulaire interne gauche. — 19. Veine sous-clavière gauche. — 20. Veine thyroïdienne inférieure gauche. — 21. Veine thyroïdienne inférieure droite. — 22. Veine thyroïdienne inférieure superficielle droite. — 23. Veine vertébrale droite. — 24. Veine mammaire interne gauche. — 25. Veine mammaire interne droite. — 26. Veine jugulaire interne droite. — 27. Veine sous-clavière droite. — 28. Veine cervicale profonde. — 29. Veine céphalique. — 30. Veine basilique. — 31. Veine brachiale. — 32. Veine circonflexe antérieure de l'humérus. — 33. Veine thoracique ramenant le sang des muscles grand dentelé et grand pectoral. — 34. Veine axillaire droite. — 35. Veine sous-axillaire droite, faisant suite à la veine axillaire. — 36. Veine cave supérieure. — 37. Veine azygos, s'ouvrant dans la veine cave supérieure. — 38. Tronc commun aux première et seconde veines intercostales droites. — 39. 40. 41. 42. 43. 44. 45. Première, seconde, troisième, quatrième, cinquième, sixième et septième veines intercostales. — 46. Veine coronaire antérieure. — 47. Veine iliaque externe droite. — 48. Veine hypogastrique droite. — 49. Veine iliaque primitive droite. — 50. Veine iliaque externe gauche. — 51. Veine hypogastrique gauche. — 52. Veine primitive iliaque gauche. — 53. Veine cave inférieure. — 54. Veine spermatique droite, se divisant en deux rameaux. — 55. Veine spermatique. — 56. Veine rénale droite. — 57. Veine rénale gauche. — 58. Veine cave inférieure, s'ouvrant dans l'oreillette droite du cœur.

FIG. 2. *Grande veine mésentérique.*

1. 1. 1. 1. 1. 1. 1. Veines intestinales. — 2. 2. Veine cœcale qui reçoit la veine de l'appendice vermiforme. — 3. Veine iléo-colique. — 4. Veine colique droite. — 5. Veine colique moyenne. — 6. 6. 6. Grande mésentérique ou veine mésentérique supérieure. — 7. 7. Petite mésentérique ou veine mésentérique inférieure. — 8. Veine splénique qui reçoit la mésentérique inférieure. — 9. Tronc de la veine porte, résultant de la réunion des veines splénique et mésentérique supérieures.

FIG. 3. *Petite veine mésentérique.*

1. Veine cœcale. — 2. Veine iléo-colique. — 3. Veine colique droite. — 4. Veine colique moyenne. — 5. Veines intestinales coupées. — 6. Tronc de la veine mésentérique supérieure. — 7. Veine colique gauche. — 8. 8. Autres veines venant du colon lombaire. — 9. 9. 9. Veines de l'*S* iliaque du colon. — 10. Veine hémorrhoïdale interne et supérieure. — 11. 11. 11. Veine mésentérique inférieure, ou petite mésentérique. — 12. Veine splénique recevant la veine mésentérique inférieure. — 13. Tronc de la veine porte.

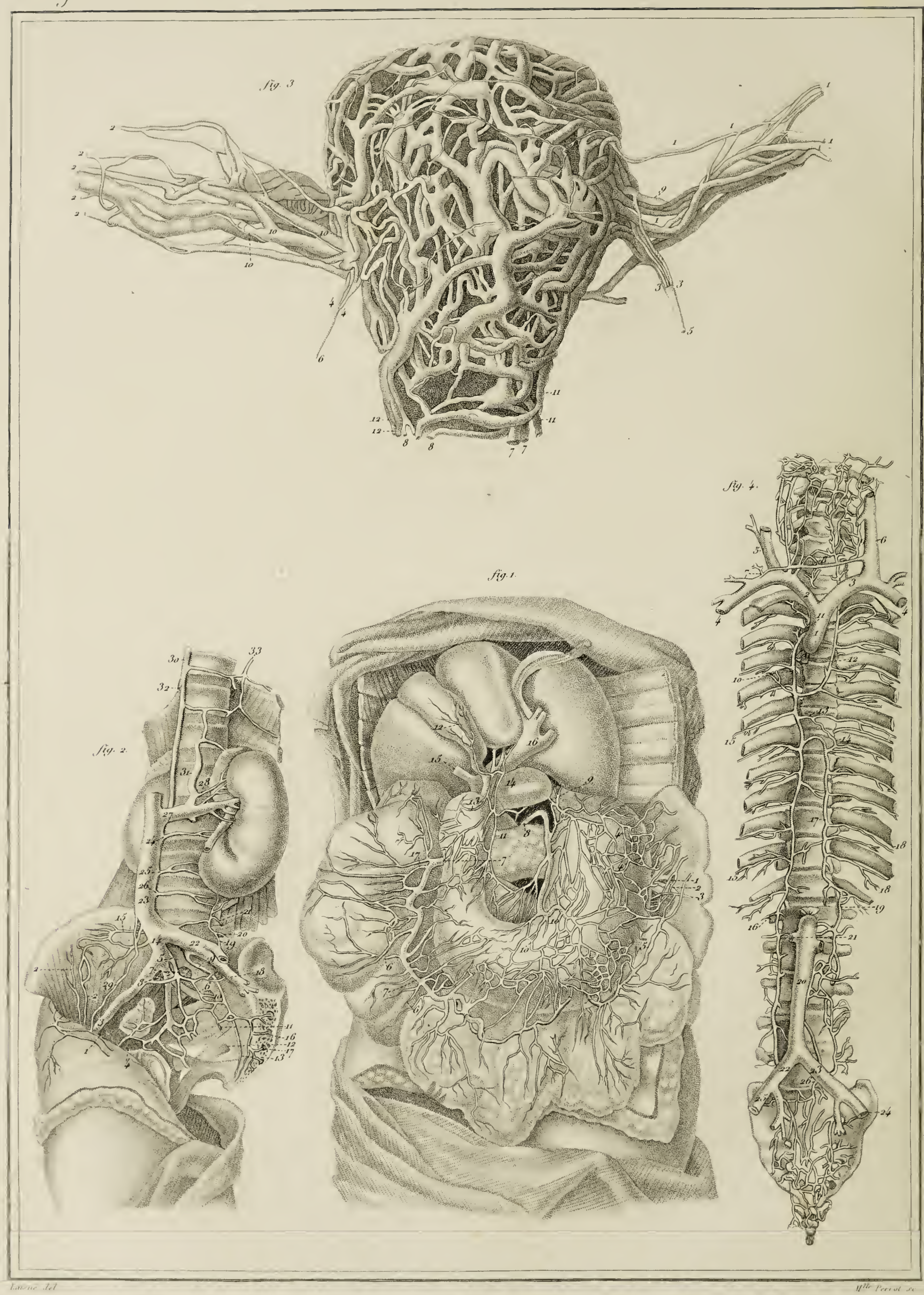

Lancne del. Mlle Perrot sc.

PLANCHE XXXIX.

VEINES.

Figure 1. *Veines de l'estomac et du grand épiploon injectées* (d'après Loder).

1. Tronc de la veine splénique. — 2. Gros rameau de la veine splénique sortant de la scissure de la rate. — 3. Rameaux plus petits sortant de la substance de la rate. — 4. 4. Veines courtes de l'estomac. — 5. Veine gastro-épiploïque gauche. — 6. 6. Rameaux veineux sortant du colon lombaire droit et se jetant dans la veine gastro-épiploïque droite. — 7. 7. Veinules qui sortent de l'estomac et se jettent dans la veine gastro-épiploïque droite. — 8. Veine coronaire stomachique. — 9. Veine du cardia. — 10. 10. Veine gastrique s'ouvrant dans la veine coronaire stomachique. — 11. Veine pylorique. — 12. Veine cystique. — 13. Veine gastro-duodénale. — 14. Tronc de la veine porte. — 15. Rameau droit et — 16. Rameau gauche de la veine porte. — 17. Veine colique (division de la grande veine mésentérique).

Fig. 2. *Veine cave inférieure et veines du bassin injectées* (d'après le même auteur).

1. Veines épigastriques. — 2. 2. Veines circonflexes iliaques. — 3. Veine crurale droite. — 4. Veine obturatrice droite. — 5. Veine ischiatique droite. — 6. Veine fessière droite. — 7. Première veine sacrée droite. — 8. Veine hypogastrique droite. — 9. Veine sacrée moyenne, s'abouchant chez ce sujet, dans la veine iliaque gauche. — 10. Seconde veine sacrée droite. — 11. Troisième veine sacrée droite. — 12. Quatrième veine sacrée droite. — 13. Cinquième veine sacrée droite. — 14. Veine iliaque droite. — 15. Veine iléo-lombaire droite. — 16 et 17. Troisième et quatrième veines sacrées droites. — 18. Veine hypogastrique gauche. — 19. Tronc commun aux veines iléo-lombaire gauche et cinquième lombaire correspondante. — 20. Veine iléo-lombaire gauche. — 21. Cinquième veine lombaire gauche. — 22. Veine iliaque gauche. — 23. Veine cave inférieure. — 24. 25. 26. Seconde, troisième et quatrième veines lombaires. — 27. Veine émulgente (rénale gauche). — 28. Veine surrénale gauche. — 29. Veine spermatique droite. — 30. Veine azygos. — 31. Tronc qui reçoit les onzième et douzième veines intercostales, et communique sur ce sujet avec les veines rénales droites et azygos. — 32. Douzième veine intercostale. — 33. Veine azygos accessoire.

Fig. 3. *Veines de l'utérus injectées* (d'après Walter).

1. 1. 1. 1. 1. Rameaux de la veine spermatique interne du côté gauche. — 2. 2. 2. 2. 2. Rameaux de la même veine du côté opposé. — 3. 3. Rameaux de la veine spermatique externe gauche. — 4. 4. Rameaux de la même veine du côté opposé. — 5. Ligament rond de l'utérus du côté gauche. — 6. Le même ligament du côté opposé. — 7. 7. Rameaux de la veine gauche. — 8. 8. Rameaux de la même veine du côté opposé. — 9. Artère spermatique interne gauche. — 10. 10. 10. La même artère du côté opposé. — 11. 11. Artère utérine gauche. — 12. 12. Artère utérine du côté opposé.

Fig. 4. *Veines caves, veines azygos et demi azygos et veines intercostales* (d'après M. J. Cloquet).

1. Veine cave supérieure liée et coupée au niveau de son ouverture dans l'oreillette droite du cœur. — 2. Veine sous-clavière droite. — 3. Veine sous-clavière gauche. — 4. 4. Veines axillaires. — 5. 6. Veines jugulaires internes droite et gauche. — 7. Veine transversale faisant communiquer la veine sous-clavière gauche avec la veine jugulaire interne, et recevant — 8. Les veines jugulaires externes antérieures. — 9. Veine vertébrale externe. — 10. La veine azygos. — 11. La même veine s'ouvrant dans la veine cave supérieure. — 12. Tronc commun aux cinq veines intercostales supérieures gauches. — 12. Sixième veine intercostale gauche, s'ouvrant isolément dans la veine azygos. — 14. Anastomose de la veine précédente avec la demi-azygos. — 15. 15. Veines intercostales droites s'ouvrant dans la veine azygos. — 16. Tronc veineux lombaire droit. — 17. Veine demi azygos. — 18. 18. Veines intercostales inférieures gauches s'ouvrant dans la demi-azygos. — 19. Tronc veineux lombaire gauche recevant les veines lombaires correspondantes et s'ouvrant dans la veine azygos. — 20. Veine cave inférieure. — 21. Veines rénales. — 22. Veine iliaque primitive droite. — 23. Veine iliaque primitive gauche. — 24. Veines iliaques externes. — 25. Veines iliaques internes. — 26. Veine sacrée moyenne.

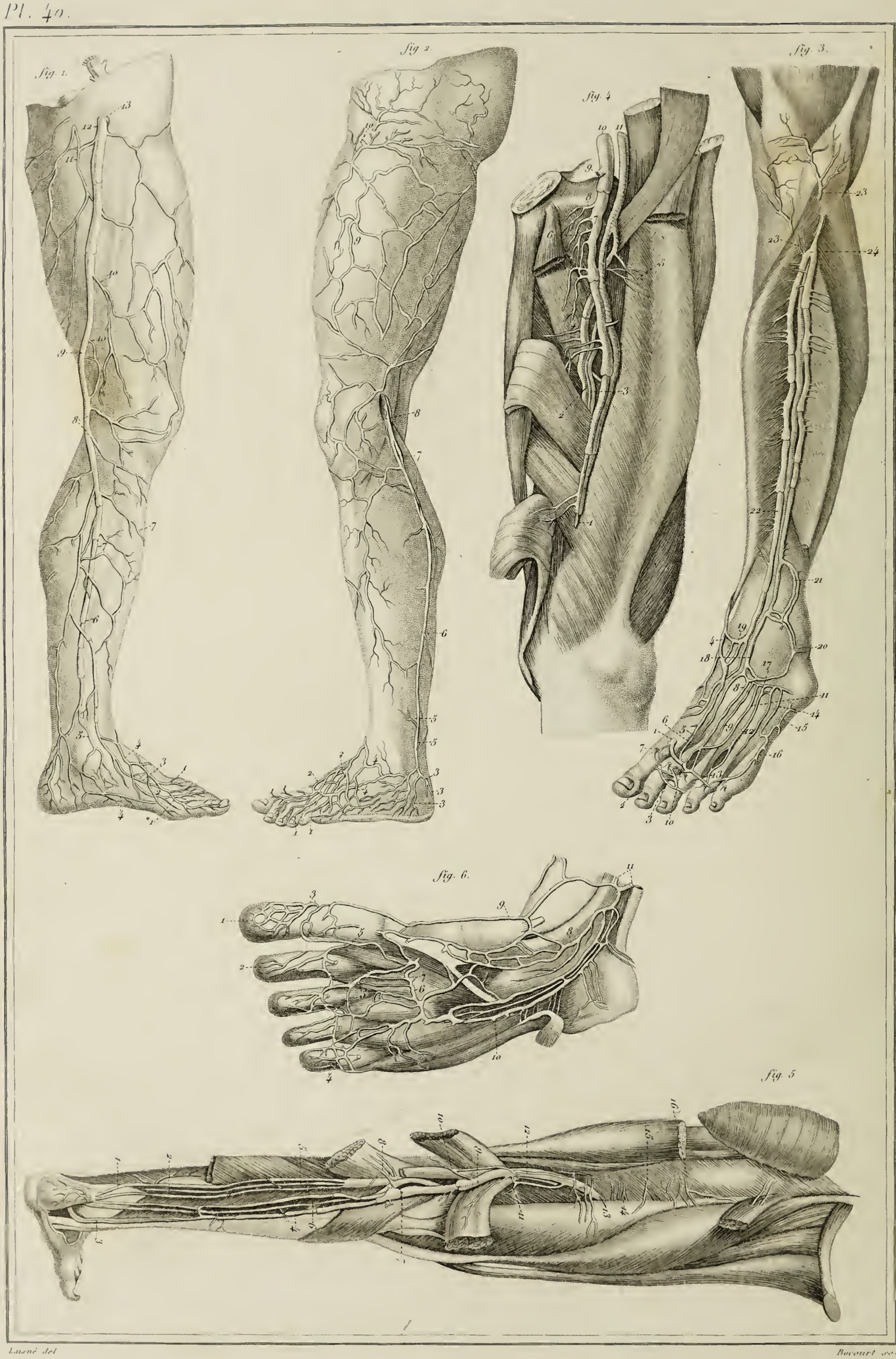

Lassné del

Bocourt sc.

PLANCHE XL.

VEINES.

(D'APRÈS LODER.)

FIGURE 1. *Veines superficielles de la partie interne du membre inférieur.*

1. 1. Veines dorsales des orteils. — 2. Réseau veineux dorsal superficiel naissant en grande partie des veines précédentes. — 3. Seconde arcade dorsale superficielle du pied. — 4. 4. Rameaux d'origine de la grande veine saphène ou saphène interne. — 5. Deux des rameaux principaux de la veine saphène interne, passant au devant de la malléole interne.— 6. Branche principale de la veine saphène interne à la partie interne de la jambe. — 7. 7. Branches veineuses venant de la partie interne de la jambe, et s'ouvrant dans la veine saphène. — 8. Tronc de la veine saphène à la partie interne de l'articulation du genou. — 9. Veine saphène à la partie interne superficielle de la cuisse. — 10. 10. Veines dont les branches viennent de la partie interne du genou et de la partie interne inférieure de la cuisse. — 11. Branche qui s'ouvre dans la veine saphène, et dont les divisions proviennent de la partie postérieure et interne de la cuisse. — 12. La veine saphène s'ouvrant dans la veine crurale, en passant à travers l'ouverture fibreuse que lui présente l'aponévrose fémorale. — 13. La veine fémorale au niveau de l'ouverture précédente.

FIG. 2. *Veines superficielles de la partie externe du membre inférieur.*

1. 1. 1. 1. Veines dorsales superficielles des orteils. —2. 2. Origines de la veine saphène interne. — 3. 3. 3. Origines de la veine saphène externe. — 4. 4. Anastomoses pararcades entre les rameaux des veines saphènes interne et externe. — 5. 5. Tronc de la veine saphène externe, passant derrière la malléole externe. — 6. La veine saphène externe à la partie externe de la jambe.— 7. La veine saphène externe s'ouvrant dans la veine poplitée. — 8. La veine poplitée mise à découvert par l'ouverture faite à l'aponévrose fémorale. — 9. Réseau veineux superficiel de la partie externe de la cuisse, et allant s'ouvrir dans la veine perforante supérieure. — 10. Veine traversant l'aponévrose fémorale.

FIG. 3. *Veines profondes de la face antérieure de la jambe et de la face dorsale du pied.*

1. Tronc superficiel venant des rameaux digitaux, s'anastomosant avec les veines inter-osseuses, et s'ouvrant dans la veine saphène interne. — 2. 3. Rameaux des veines digitales dorsales, communiquant avec les veines plantaires. — 4. Grand rameau de la veine grande saphène interne. — 5. Première veine inter-osseuse dorsale. — 6. Veine perforante supérieure et — 7. Veine perforante antérieure du premier espace inter-osseux. — 8. Seconde veine inter-osseuse dorsale. — 9. Veine perforante postérieure et — 10. Veine perforante antérieure du second espace inter-osseux. — 11. Troisième veine inter-osseuse dorsale. — 12. Veine perforante postérieure et — 13. Veine perforante antérieure du troisième espace inter-osseux. — 14. Quatrième veine inter-osseuse dorsale.— 15. Veine perforante postérieure et — 16. Veine perforante antérieure du quatrième espace inter-osseux. — 17. Arcade veineuse dorsale profonde.— 18. Origine de la veine tibiale antérieure (veine métatarsienne). — 19. Veine malléolaire interne. — 20. Veine malléolaire externe. — 21. Veine tarsienne. — 22. Veine tibiale antérieure double, accompagnant l'artère du même nom. — 23. 23. — Veines récurrentes tibiales. — 24. Veine tibiale traversant l'ouverture supérieure du ligament inter-osseux.

FIG. 4. *Veines profondes de la cuisse* (face antérieure).

1. Veine crurale venant de la veine poplitée. — 2. Veine crurale profonde accompagnant l'artère du même nom. — 3. Première veine perforante.—4. Veines venant des muscles adducteur et grêle interne.— 5. Veine circonflexe externe.— 6. Veine circonflexe interne. — 7. Rameau veineux venant des muscles court et long adducteurs. — 8. Rameau venant des muscles précédens, du grêle interne et du pectiné. — 9. La veine saphène s'ouvrant dans la crurale. — 10. Tronc de la veine crurale passant sous l'arcade crurale. — 11. Artère crurale.

FIG. 5. *Veines profondes de la cuisse et de la jambe* (face postérieure).

1. Veine péronière. — 2. Rameau de la même veine, qui traverse le ligament inter-osseux. — 3. Origine de la veine tibiale postérieure, naissant des veines plantaires interne et externe. — 4. Veine nourricière du tibia. — 5. Tronc de la veine péronière, double.—6. Tronc de la veine tibiale postérieure, double. — 7. Tronc simple de la même veine. — 8. Tronc commun des veines péronière et tibiale antérieure. — 9. Veine poplitée accompagnant l'artère du même nom. — 10. Veine articulaire inférieure externe. — 11. Veine articulaire supérieure interne. — 12. Veine articulaire supérieure externe.— 13. Passage de la veine poplitée à travers l'arcade tendineuse du muscle grand adducteur.—14. Troisième veine perforante venant du muscle demi-membraneux, et s'ouvrant dans la veine fémorale profonde. — 15. Seconde veine perforante venant des muscles demi-membraneux et grand adducteur. — 16. Grande veine perforante.

FIG. 6. *Veines profondes de la plante du pied.*

1. 2. Veines digitales s'anastomosant par arcades à la face inférieure des orteils. — 3. Veine digitale interne du gros orteil. — 4. Veine digitale externe du petit orteil. — 5. 5. Veines inter-osseuses plantaires. — 6. Arcade veineuse plantaire. — 7. Veines perforantes postérieures. — 8. Veine plantaire interne accompagnant l'artère du même nom. — 9. Veine digitale interne du gros orteil. — 10. Veine plantaire externe double. — 11. Veine tibiale postérieure.

Lauené del. Lauené sc.

PLANCHE XLI.

ORGANES DE LA CIRCULATION CHEZ LE FOETUS.

(D'APRÈS TIEDEMANN.)

1. 1. 1. Le placenta. — 2. 2. 2. 2. Portion de l'amnios recouvrant le placenta. — 3. 3. 3. Portion du chorion. — 4. 4. 4. 4. Veines du placenta se réunissant en un seul tronc. — 5. 5. 5. 5. 5. Veine ombilicale. — 6. 6. 6. Rameau de cette veine pénétrant dans le foie. — 7. 7. Veine porte. — 8. 8. 8. Rameaux hépatiques de la veine précédente. — 9. Conduit veineux. — 10. 10. 10. Veine cave inférieure. — 11. 11. Veines rénales. — 12. Veine hépatique. — 13. 13. Veine cave supérieure. — 14. Cœur tourné sur le côté droit. — 15. Ventricule droit. — 16. Artère pulmonaire. — 17. Conduit artériel. — 18. Artère pulmonaire gauche coupée. — 19. 19. Veines pulmonaires gauches. — 20. Oreillette gauche. — 21. Ventricule gauche. — 22. 22. Aorte. — 23. Tronc brachio-céphalique. — 24. Artère carotide gauche. — 25. Artère sous-clavière gauche. — 26. Aorte descendante. — 27. Artère cœliaque coupée. — 28. Artère mésentérique. — 29. Artère mésentérique inférieure. — 30. Artère rénale gauche. — 31. Artères iliaques. — 32. Artères hypogastriques. — 33. 33. Artères fémorales. — 34. 34. 34. 34. Artères ombilicales se portant vers l'anneau ombilical. — 35. Rameaux des artères précédentes se rendant à la vessie. — 36. Ouraque. — 37. 37. 37. 37. 37. 37. 37. 37. 37. 37. 37. Artères ombilicales se portant au placenta en serpentant. — 38. Foie renversé. — 39. Vésicule biliaire. — 40. Reins. — 41. Capsules surrénales.

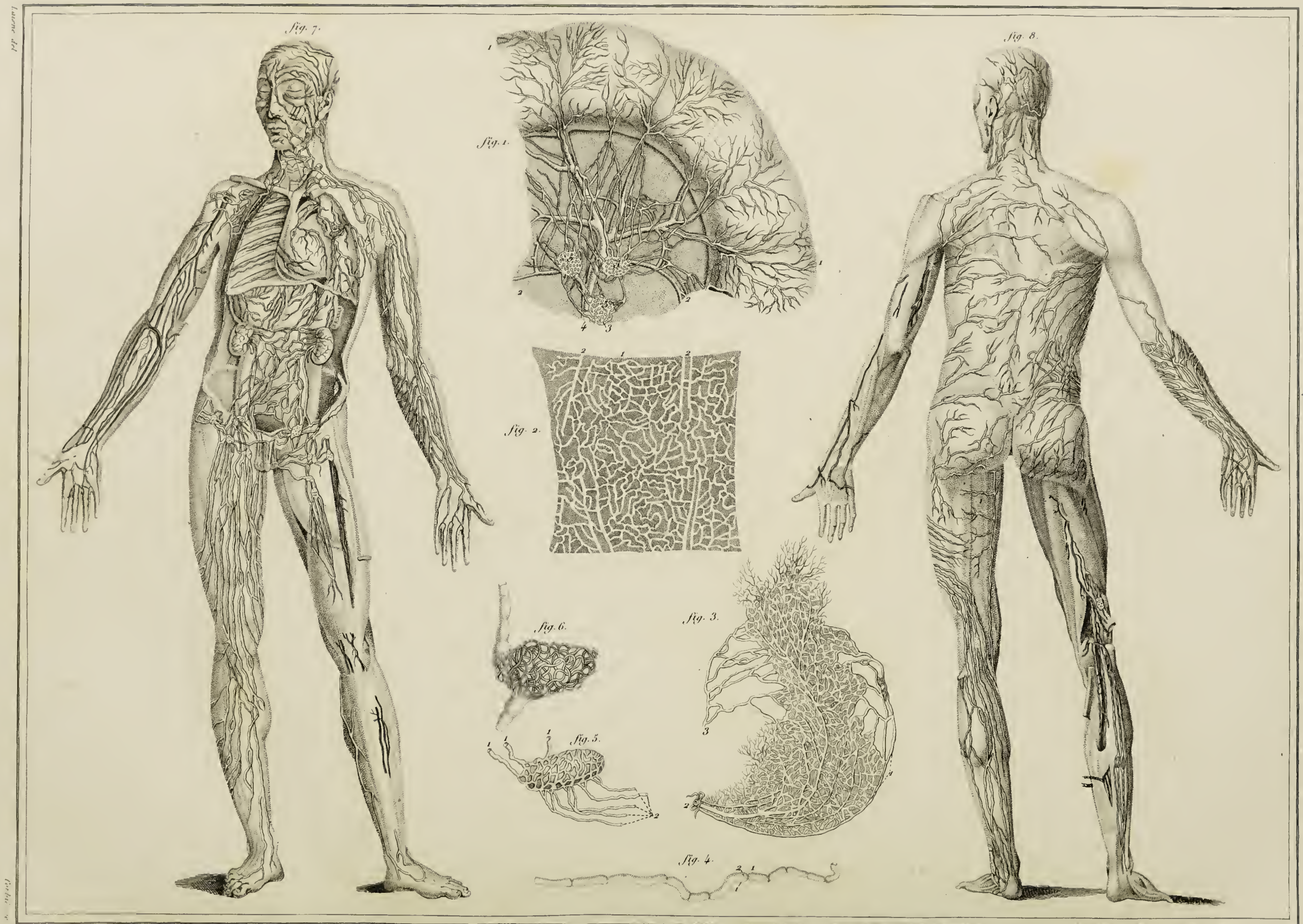
fig. 7.
fig. 1.
fig. 8.
fig. 2.
fig. 6.
fig. 3.
fig. 5.
fig. 4.

PLANCHE XLII.

VAISSEAUX LYMPHATIQUES.

(D'APRÈS MASCAGNI ET CRUIKSHANK.)

FIGURE 1. *Portion de l'intestin jéjunum et du mésentère dont les vaisseaux lymphatiques et sanguins sont injectés.*

1. 1. Portion du jéjunum coupée. — 2. 2. Portion du mésentère également coupée. — 3. Rameau de l'artère mésentérique supérieure. — 4. Rameau de la veine mésentérique supérieure. — 5. 5. 5. Ganglions mésentériques dans lesquels se jettent les vaisseaux lymphatiques.

FIG. 2. *Portion de l'intestin iléon, coupée et étendue.* (On a détaché les membranes péritonéale et musculaire de cet intestin, afin de mieux faire voir les vaisseaux lactés.)

1. Portion de l'intestin qui adhérait au mésentère, coupée longitudinalement. — 2. 2. Troncs des vaisseaux lactés doubles qui accompagnent chaque artère.

FIG. 3. *Portion du péritoine qui recouvrait la surface du lobe gauche du foie.* (Les vaisseaux lymphatiques de cette membrane sont injectés au mercure.)

1. Tronc lymphatique qui se portait le long du bord du lobe gauche du foie, avant de parvenir au ligament triangulaire gauche. — 2. Tronc plus considérable coupé, qui se dirigeait vers le même ligament avec d'autres vaisseaux provenant du même lobe. — 3. Autre tronc lymphatique rampant à la partie postérieure et externe du même lobe du foie.

FIG. 4. *Tronc lymphatique tibial postérieur, injecté au mercure, afin de faire voir les nodosités des vaisseaux lymphatiques.*

1. 1. Deux renflemens limités par les valvules. — 2. Angle sous lequel sont unis les renflemens précédens.

FIG. 5. *Ganglion inguinal injecté au mercure, et dont les cellules ont été mises à nu.*

1. 1. 1. *Trois vaisseaux lymphatiques afférens, pénétrant dans les ganglions.* — 2. Cinq vaisseaux lymphatiques sortant de ce même ganglion.

FIG. 6. *Ganglion injecté par les vaisseaux afférens, et qui est formé seulement par des vaisseaux lymphatiques repliés sur eux-mêmes.*

FIG. 7. *Sujet du sexe masculin sur lequel on a représenté l'ensemble du système lymphatique de la face antérieure du corps* (d'après Loder et M. Jules Cloquet).

Dans cette figure, on a enlevé le poumon droit pour mettre à découvert les vaisseaux lymphatiques intercostaux. — Sur le côté gauche de la tête, on aperçoit la couche superficielle des vaisseaux lymphatiques : le côté droit représente plusieurs des vaisseaux lymphatiques profonds. — On voit aussi les vaisseaux lymphatiques des membres supérieurs et inférieurs.

FIG. 8. *Autre sujet du sexe masculin sur lequel on a représenté l'ensemble du système lymphatique de la partie postérieure du corps.*

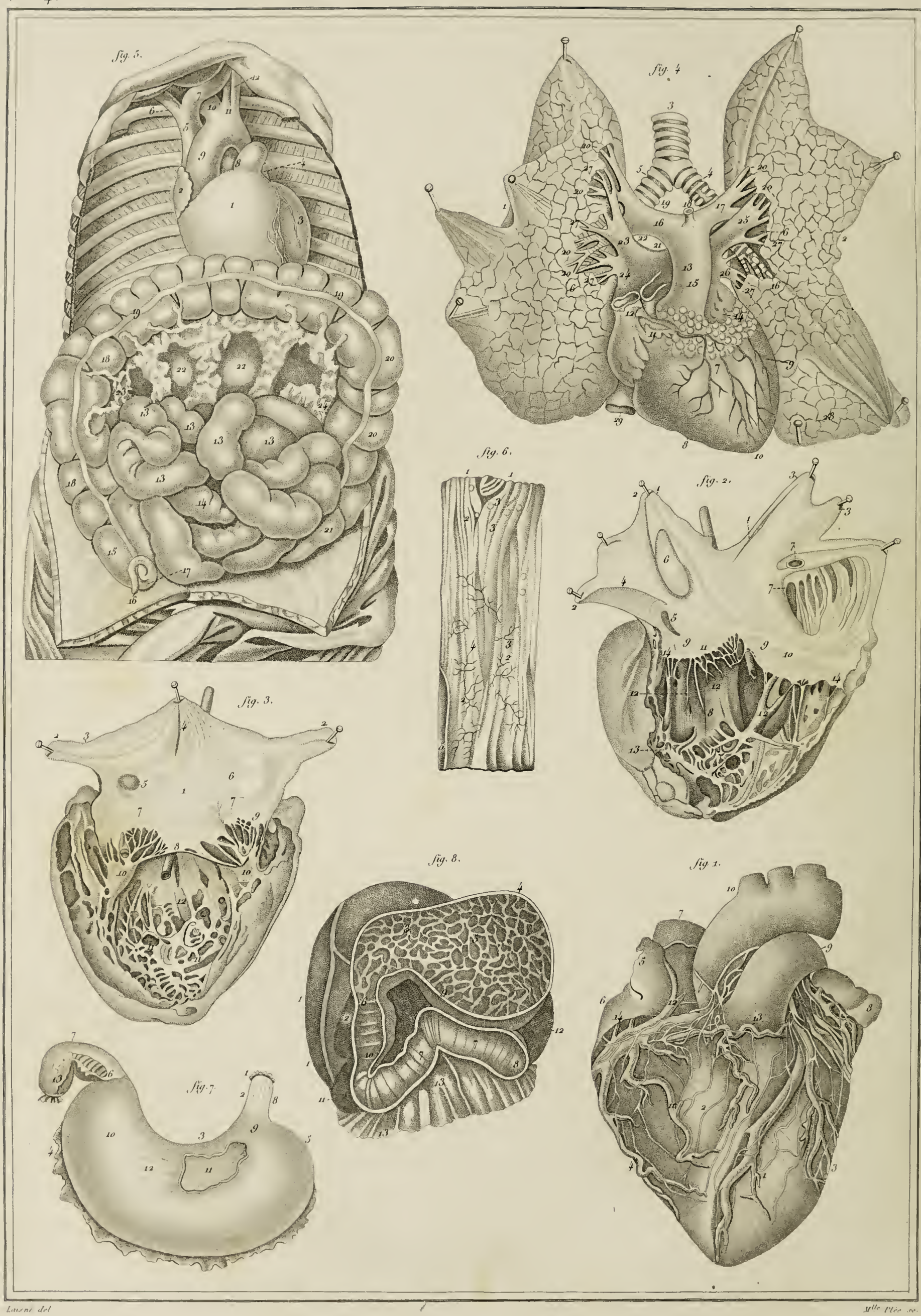

Lausné del. Mlle Plée sc.

PLANCHE XLIII.

COEUR, POUMONS, ESTOMAC, INTESTINS, ETC.

Figure 1. *Cœur vu par sa face supérieure ou convexe* (d'après Scarpa).

1. Partie de la face convexe du cœur correspondant au ventricule gauche. — 2. Portion de la même face correspondant au ventricule droit. — 3. Bord gauche et — 4. Bord droit du cœur. — 5. Oreillette droite. — 6. Sinus veineux droit du cœur. — 7. Veine cave supérieure. — 8. Oreillette gauche.— 9. Artère pulmonaire. — 10. Aorte. — 11. Tronc de l'artère coronaire droite. — 12. Rameaux de cette artère allant à l'oreillette droite et à la veine cave supérieure. — 13. Rameau de la même artère longeant l'origine de l'artère pulmonaire et lui donnant des ramuscules. — 14. Autre rameau de la même artère.

Fig. 2. *Cavités droites du cœur ouvertes dans toutes leur étendue* (d'après Loder).

1. 1. Oreillette droite ouverte. — 2. 2. Veine cave inférieure ouverte. — 3. 3. Veine cave supérieure également ouverte. — 4. Valvule d'Eustachi. — 5. Ouverture de la grande veine coronaire.— 6. Fosse ovale sur la cloison interauriculaire. — 7. 7. Ouvertures irrégulières qui conduisent à l'appendice de l'oreillette. — 8. Cavité du ventricule droit. — 9. 9. Orifice veineux ou auriculo-ventriculaire, de la cavité précédente. — 10. 11. Valvules tricuspides ou triglochines. — 12. 12. 12. Colonnes charnues qui se terminent aux valvules précédentes par les petits tendons. — 13. Colonnes charnues réticulées. — 14. 14. Cloison des ventricules.

Fig. 3. *Cavités gauches du cœur ouvertes dans toute leur étendue* (d'après le même auteur).

1. Cavité de l'oreille gauche, ou sinus des veines pulmonaires.—2.2. Veines pulmonaires gauches inférieures divisées.— 3. Endroit où a été coupé la veine pulmonaire gauche. — 4. Orifice des veines pulmoraires droites.—5. Orifice de l'appendice de l'oreillette.—6. Partie de la cloison inter-articulaire qui répond à la fosse ovale.— 7. 7. Orifice auriculo-ventriculaire des cavités gauches du cœur.—8. Valvule mitrale supérieure. — 9. Valvule mitrale inférieure. — 10. 10. Colonnes charnues qui s'insèrent par des tendons aux valvules. — 11. 11. Colonnes charnues réticulées. — 12. Cloison des ventricules.

Fig. 4. *Cœur, poumons et gros vaisseaux qui les unissent, vus par leur face antérieure* (d'après M. Jules Cloquet).

1. Poumon droit. — 2. Poumon gauche. — 3. Extrémité inférieure de la trachée artère. — 4. Bronche gauche. — 5. Bronche droite. — 6. 6. Divisions des bronches pénétrant dans les poumons. — 7. Face antérieure du cœur. — 8. Bord droit. — 9. Bord gauche et — 10. Pointe du cœur. — 11. Oreillette droite. — 12. Veine cave supérieure pénétrant dans cette oreillette.— 13. Aorte coupée à son origine.— 14. Appendice de l'oreillette. — 15. Tronc de l'artère pulmonaire. — 16. Artère pulmonaire droite. — 17. Artère pulmonaire gauche. — 18. Ligament artériel. — 19. Intervalle triangulaire qui reste entre les bronches et la division de l'artère pulmonaire. — 20. 20. 20. 20. 20. 20. Divisions de l'artère pulmonaire pénétrant dans les poumons. — 21. Partie supérieure de l'oreillette gauche du cœur.—22. Intervalle qui reste entre l'oreillette gauche et l'artère pulmonaire. — 23. Veine pulmonaire supérieure droite. — 24. Veine pulmonaire inférieure droite. — 25. Veine pulmonaire supérieure gauche. —26. Veine pulmonaire inférieure gauche pénétrant dans l'oreillette gauche du cœur. — 27. 27. 27. 27. 27. Division des veines pulmonaires sortant du poumon.—28. Face inférieure du poumon gauche. — 29. Veine cave inférieure.

Fig. 5. *Intestins.*

1. Ventricule droit. — 2. Oreillette droite. — 3. Ventricule gauche.—4. Oreillette gauche du cœur.—5. Veine cave supérieure. — 6. 7. Veines sous-clavières droites et gauches. — 8. Tronc de l'artère pulmonaire se divisant en deux branches. — 9. Courbure de l'aorte. — 10. Tronc de l'artère brachio-céphalique. — 11. Artère carotide gauche. — 12. Artère sous-clavière gauche. — 13. 13. 13. 13. 13. Jéjunum. — 14. Ilion. — 15. Cœcum. — 16. Appendice du cœcum. — 17. Repli péritonéal de l'appendice du cœcum. — 18. 18. Colon ascendant. — 19. 19. Colon transverse. — 20. 20. Colon descendant. — 21. Portion de l'S iliaque du colon.— 22. 22. Mésocolon transverse.— 23. Portion du mésocolon lombaire droit. — 24. Portion du mésocolon lombaire gauche.

Fig. 6. *Portion de l'œsophage fendu et représenté par sa face interne* (d'après Loder).

1. 1. Partie supérieure de l'œsophage, coupé à l'endroit où il se continue avec le pharynx.—2.2.2. Membrane interne de l'œsophage formant des plis longitudinaux. — 3. 3. 3. Saillies formées par les glandes mucipares.— 4. Vaisseaux capillaires sanguins se distribuant à la membrane muqueuse de l'œsophage. — 5. Portion de la membrane musculaire de l'œsophage.

Fig. 7. *Estomac dont on a détaché la membrane séreuse pour montrer ses fibres musculaires* (d'après le même auteur).

1. Portion de l'œsophage. — 2. Le cardia. — 3. La petite courbure. — 4. La grande courbure et — 5. Le grand cul-de-sac de l'estomac.— 6. Le Pylore.— 7. Portion du duodénum, recouverte par le péritoine. — 8. Fibres longitudinales de l'œsophage qui se continuent avec les fibres longitudinales de l'estomac. — 9. Fibres longitudinales de l'estomac qui constituent la couche extérieure de la tunique musculaire de cet organe. — 10. Fibres circulaires qui forment la couche moyenne de l'estomac. —11. 12. Fibres obliques qui constituent sa couche interne.—13. Fibres circulaires du duodénum.

Fig. 8. *Estomac et duodénum vus par leur face interne* (d'après Sandifort). On a enlevé la paroi antérieure de ces organes.

1. 1. Le foie relevé. — 2. La vésicule biliaire. — 3. Face postérieure de la cavité de l'estomac. — 4. Coupe de l'estomac. — 5. Le cardia. — 6. Le pylore coupé par le milieu, pour faire voir en arrière la saillie qui forme cette valvule. — 7. 7. Le duodénum ouvert. — 8. Portion du jéjunum. — 9. Le pancréas. — 10. Orifice commun des canaux pancréatique et cholédoque. — 11. Le rein droit. — 12. La rate. — 13. 13. Portion du mésentère.

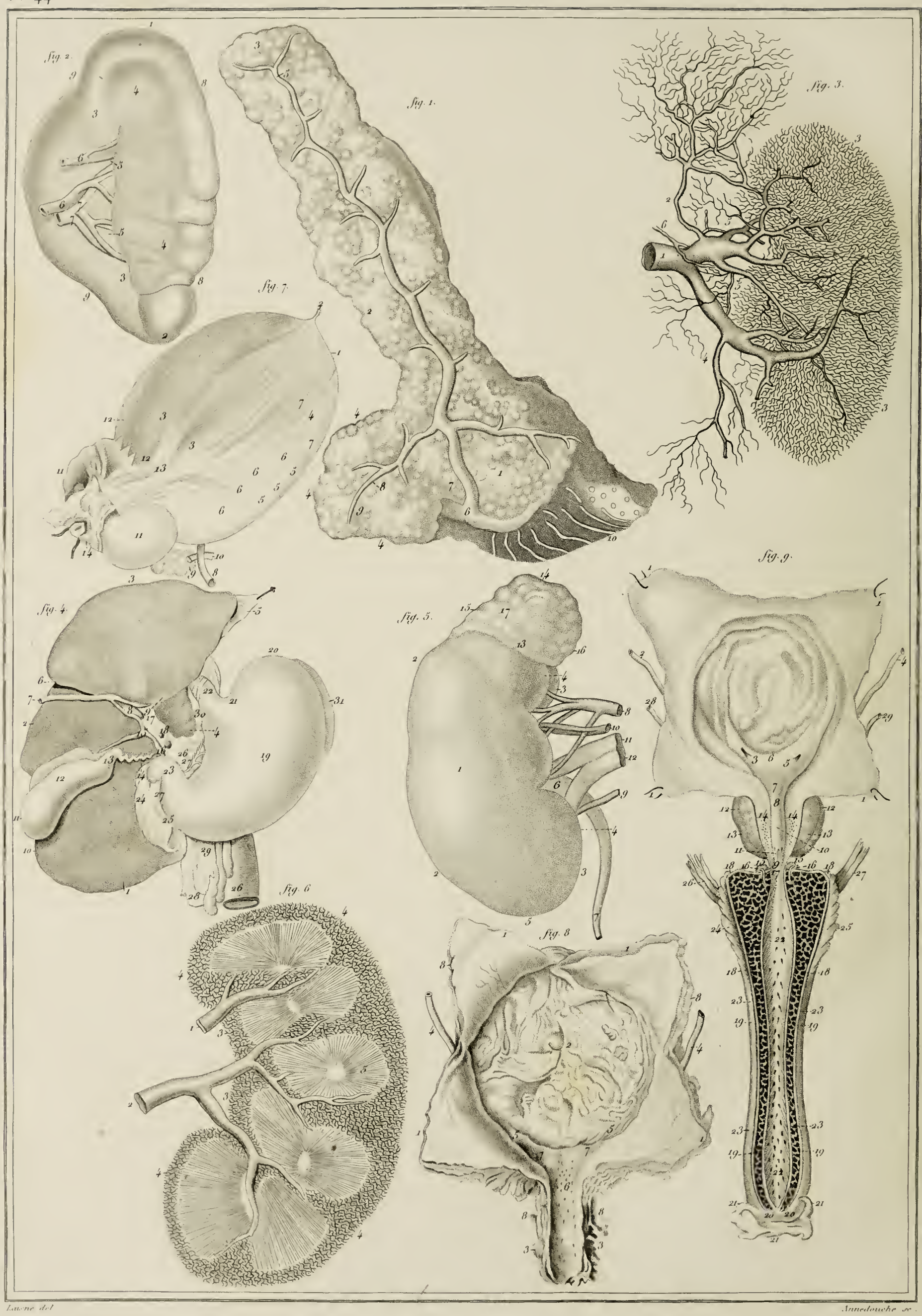

Lavene del.

Annedouche sc.

PLANCHE XLIV.

PANCRÉAS, RATE, ORGANES URINAIRES.

FIGURE. 1. *Le Pancréas avec son conduit excréteur* (d'après Santorini).

1. La tête du pancréas adhérente au duodénum.—2. Partie moyenne de la même glande. — 3. Queue du pancréas avoisinant la rate.— 4. 4. 4. Petit *pancréas*, ou prolongement du pancréas. — 5. Canal pancréatique. — 6. Terminaison du même canal dans la cavité du duodénum. — 7. Canal cholédoque. — 8. Canal pancréatique accessoire. — 9. Terminaison du canal précédent dans la cavité du duodénum. — 10. Portion du duodénum, coupée.

FIG. 2. *La rate représentée par sa face interne ou concave, qui est en rapport avec l'estomac* (d'après Loder).

1. Extrémité supérieure et — 2. Extrémité inférieure de la rate. — 3. 3. Partie postérieure de la face concave. — 4. 4. Partie antérieure de la même face. — 5. 5. Scissure.— 6. 6. Rameaux de l'artère splénique. — 7. 7. Rameaux de la veine splénique. — 8. 8. Bord antérieur et — 9. 9. Bord postérieur de la rate.

FIG. 3. *Veine splénique avec ses branches et ses ramifications* (d'après Ruysch).

1. Tronc de la veine splénique. — 2. Branche gastrique de la veine splénique venant de l'estomac. — 3. 3. Rameaux venant de la substance même de la rate. — 4. Petite veine mésaraïque ou mésentérique, coupée. — 5. 5. Rameaux venant de la membrane extérieure de la rate.— 6. Rameaux des vaisseaux lymphatiques de la rate.

FIG. 4. *Face inférieure du foie, estomac, pancréas*, etc. (d'après Santorini). Le foie est relevé et renversé au dehors.

1. Lobe droit du foie. — 2. Éminence porte antérieure. — 3. Lobe gauche du foie. — 4. Lobe de Spigel. — 5. Ligament triangulaire gauche du foie. — 6. Sillon de la veine ombilicale.— 7. Veine ombilicale.— 8. Orifice d'une branche de la veine porte, pénétrant dans le foie.—9. Sillon du canal veineux. — 10. Excavation qui longe le canal biliaire.— 11. Fond de la vésicule biliaire. — 12. Le corps. — 13. Le col du même organe.— 14. Conduit cystique flexueux.— 15. Conduit hépatique.— 16. Canal cholédoque.— 17. Veine-porte. 18. Ganglions lymphatiques avoisinant la veine porte. — 19. Estomac. — 20. Grand cul de sac de l'estomac. — 21. Le cardia. — 22. L'œsophage sortant du diaphragme. — 23. Le pylore.— 24. Duodénum ouvert. — 25. Ouverture commune aux conduits cholédoque et pancréatique. — 26. 26. Le pancréas. — 27. Canal pancréatique. — 28. Extrémité supérieure de l'intestin jéjunum, coupée. — 29. Portion du mésentère. — 30. Portion de l'épiploon gastro-hépatique. — 31. La rate.

FIG. 5. *Rein gauche avec la capsule surrénale correspondante* (d'après Loder et M. J. Cloquet).

1. Face antérieure du rein. — 2. 2. Bord externe ou convexe du rein.— 3. 3. Bord interne du même organe. — 4. 4. Scissure du rein.—5. Extrémité inférieure du rein.— 6. Le bassinet. — 7. L'uretère. — 8 et 9. Divisions supérieure et inférieure du rein. — 10. 11. 12. Divisions supérieure, moyenne et inférieure de la veine rénale ou émulgente. — 13. Face antérieure de la capsule surrénale. — 14. Son bord supérieur. — 15. Son extrémité externe et — 16. Son extrémité interne. — 17. Sillon que présente la face antérieure de la capsule surrénale.

FIG. 6. *Moitié d'un rein d'homme coupée longitudinalement* (d'après Loder). Les vaisseaux artériels ont été injectés et la matière de l'injection a passé dans les conduits excréteurs de l'urine.

1. 2. Divisions de l'artère rénale.— 3. 3. Scissure du rein. —4.4.4.4. Substance corticale de cet organe.— 5. Substance tubuleuse ou médullaire du rein, allant former les mamelons.

FIG. 7. *Vessie distendue par de l'air, et vue de trois quarts sur laquelle on a mis à découvert les fibres musculaires* (d'après Santorini).

1. La vessie.— 2. L'ouraque.— 3. 3. Deux plans de fibres musculaires antérieures et extérieures longitudinales de la vessie. — 4. Faisceau de fibres se séparant des précédens. — 5. 5. 5. Autres fibres musculaires qui se portent, en faisant des anses, à la partie postérieure de la vessie. — 6. 6. 6. 6. Fibres musculaires intérieures de la vessie. — 7. 7. Fibres moyennes formant une couche entre les fibres extérieures et intérieures. — 8. Uretère gauche. — 9. Vésicule séminale gauche. — 10. Canal déférent du même côté. — 11. 11. La prostrate. — 12. 12. Fibres musculaires se portant du côté de la prostate. — 13. Autres fibres musculaires qui se portent à la partie antérieure de la même partie. — 14. Urèthre lié.

FIG. 8. *Vessie et urèthre d'une femme adulte, ouverts par leur partie antérieure* (d'après Loder).

1. 1. 1. 1. Lambeaux de la partie antérieure de la vessie, coupés et renversés. — 2. Face interne de la vessie, couverte de rides. — 3. 3. Urèthre ouvert de manière à faire voir ses lacunes muqueuses. — 4. 4. Les uretères. — 5. 5. Base du trigône vésical. — 6. Sommet du trigône vésical se continuant avec l'origine de l'urèthre, et formant la *luette vésicale*. — 7. 7. Orifice des uretères. — 8. 8. 8. 8. Tissu cellulaire enveloppant au-dehors la vessie et l'urèthre.

FIG. 9. *Vessie d'un homme, ouverte dans toute son étendue, ainsi que le canal de l'urèthre* (d'après Loder).

1. 1. 1. 1. Vessie coupée en croix, dont on a écarté les quatre lambeaux. — 2. Uretère droit et — 3. Son ouverture dans la vessie. — 4. Urèthre gauche et — 5. Son orifice dans la vessie. — 6. Base du trigône vésical. — 7. Sommet du même trigône formant la *luette vésicale*.—8. Partie renflée ou vérumontanum. — 9. Sommet du verumontanum se continuant avec le canal de l'urèthre.— 10. Excavation que présente le verumontanum. — 11. Ouverture des conduits éjaculateurs. — 12. 12. Face extérieure de la prostate, coupée. — 13. 13. Coupe de la prostate. — 14. 14. Orifice des conduits excréteurs de la prostate. — 15. 15. Partie membraneuse de l'urèthre. — 16. 16. Glandes de Cowper. — 17. Orifices des conduits excréteurs des mêmes glandes dans l'urèthre.— 18. 18. 18. 18. Bulbe de l'urèthre coupé.—19. 19. 19. 19. Corps spongieux de l'urèthre, coupés.— 20. 20. Le gland coupé. — 21. 21. 21. Le prépuce coupé et renversé. — 22.22. Urèthre fendu en long pour montrer sa face interne. — 23. 23. 23. 23. Corps caverneux. — 24. 25. Muscles bulbo-caverneux. — 26. 27. Muscles ischio-caverneux. — 28. Conduits déférens.

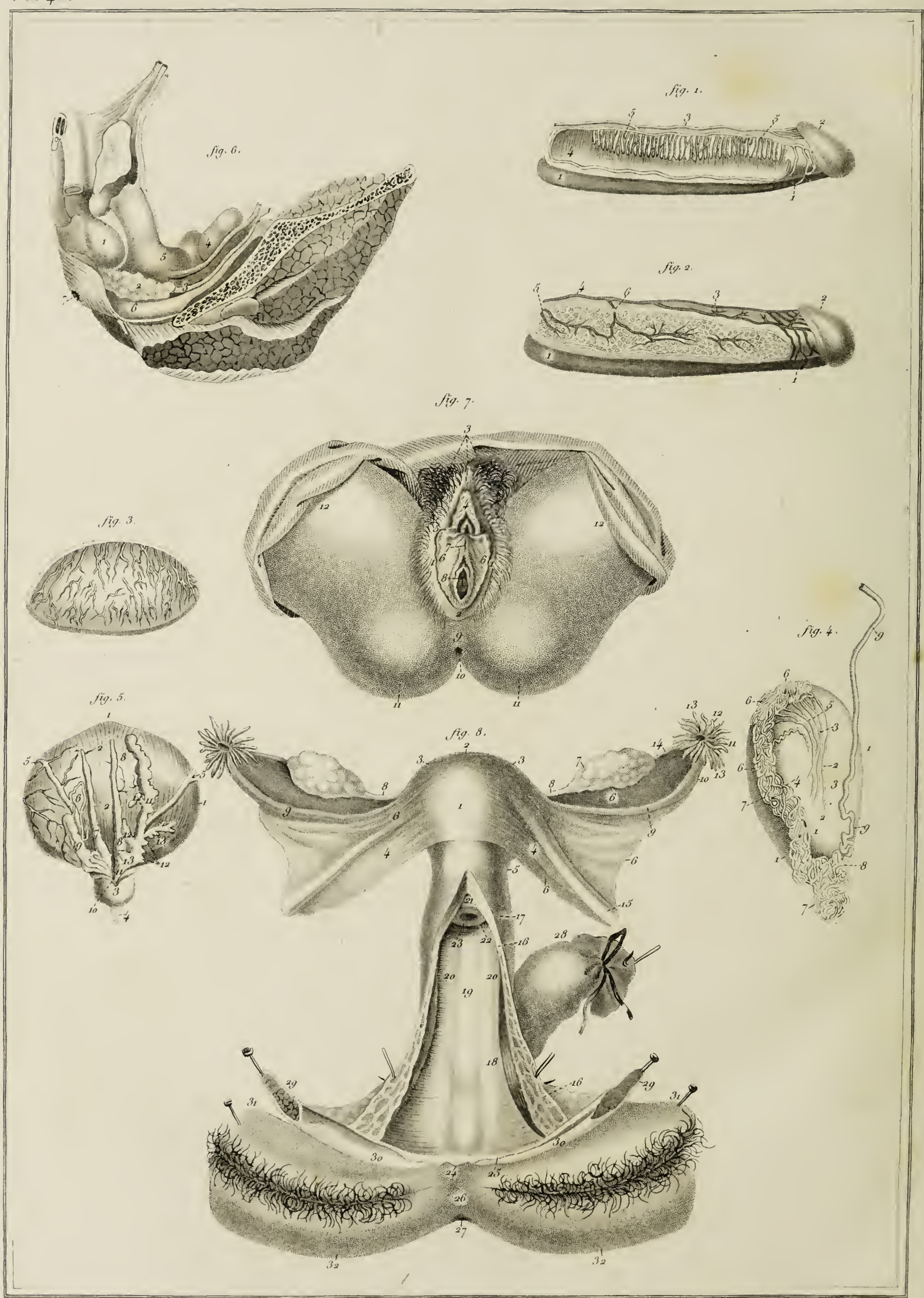

Lausne del

Forget sc

PLANCHE XLV.

PARTIES GÉNITALES DE L'HOMME ET DE LA FEMME.

Figure 1. *Cloison médiane des corps caverneux de la verge qui a été soufflée, desséchée et ouverte sur le côté* (d'après Loder).

1. 1. L'urèthre. — 2. Le gland. — 3. Veine dorsale de la verge. — 4. Partie postérieure de la cloison des corps caverneux. — 5. 5. Partie supérieure de la même cloison.

Fig. 2. *Artère profonde droite de la verge, se distribuant au corps caverneux correspondant; les vaisseaux sont injectés et le pénis est soufflé et desséché* (d'après le même auteur).

1. 1. L'urèthre. — 2. Le gland. — 3. Veine dorsale de la verge. — 4. Artère dorsale de la verge. — 5 et 6. Artères profondes du corps caverneux, distribuant leurs branches à ce corps.

Fig. 3. *Testicule d'un homme adulte, recouvert de la membrane albuginée injectée* (d'après Albinus).

Fig. 4. *Testicule injecté au mercure* (d'après Haller).

1. 1. 1. La tunique albuginée. — 2. 2. Conduits séminifères. — 3. 3. Rameaux celluleux du testicule. — 4. Globules de mercure épanchés. — 5. Conduits excréteurs formant les cornes.—6. 6. 6. Cornes formées par la continuation des conduits précédens, et formant la tête de l'épididyme. — 7. L'épididyme injecté de mercure et formé par un seul conduit tortueux. — 8. Queue de l'épididyme. — 9. 9. Le canal déférent.

Fig. 5. *Vésicules séminales, vessie et prostate* (d'après Haller).

1. La vessie. — 2. 2. Couches de fibres postérieures ayant une direction longitudinale. — 3. La prostate. — 4. Portion membraneuse de l'urèthre. — 5. 5. Uretère. — 6. Plusieurs artères de la vessie et des vésicules séminales. — 7. Canal déférent gauche. — 8. Canal déférent droit. — 9. Vésicule séminale gauche. — 10. Conduit éjaculateur gauche, traversant la prostate. — 11. 11. Vésicule séminale du côté droit, injectée avec de la cire, et déployée par la dissection.— 12. 12. Cœcum ou appendices de la vésicule séminale.— 13. 13. Quelques appendices rameux.

Fig. 6. *Vessie, prostate et vésicules séminales représentées avec leurs rapports dans la cavité pelvienne* (d'après Camper).

1. La prostate. — 2. Vésicule séminale gauche. — 3. Canal déférent gauche. — 4. Uretère gauche. — 5. Vessie vide et affaissée. — 6. Intestin rectum. — 7. Muscle sphincter externe de l'anus.

Fig. 7. *Organes extérieurs de la femme* (d'après M. Martin Saint-Ange).

1. 1. Les grandes lèvres écartées. — 2. La commissure postérieure de la vulve (fourchette). — 3. Le pénil. — 4. Le clitoris. — 5. Saillie formée par le clitoris. — 6. 6. Les petites lèvres. — 7. Le méat urinaire. — 8. ouverture du vagin. 9. Le périnée.— 10. L'anus. — 11. 11. Les fesses.— 12. 12. cuisses.

Fig. 8. *Matrice, ovaires, trompes de Fallope, ligamens ronds et vagin d'une femme de vingt-cinq ans* (d'après M. Jules Cloquet). Le vagin est fendu longitudinalement par sa paroi antérieure, et les bords de sa division sont écartés de manière à mettre à découvert sa paroi postérieure.

1. Face antérieure de la matrice recouverte par le péritoine. — 2. Fond de cet organe. — 3. 3. Angles supérieurs et latéraux de l'utérus, desquels naissent les trompes de Fallope. — 4. 4. Bords latéraux de la matrice. — 5. Col de la matrice embrassé par l'extrémité supérieure du vagin. — 6. 6. parties latérales de la matrice. — 7. Un des ovaires. — 8. 8. Ligamens des ovaires unissant ces organes à la matrice — 9. 9. Trompes de Fallope. — 10. Dilatation de ce conduit, près de son extrémité libre. — 11. Pavillon des trompes. — 12. Orifice du pavillon. — 13. 13. Franges ou laciniures du pavillon des trompes. — 14. L'une des franges précédentes plus longue que les autres, et unissant le pavillon à l'ovaire. — 15. Ligamens rond coupé. — 16. 16. Coupe longitudinale faite sur la ligne médiane de la paroi antérieure du vagin. — 17. Petite portion de la paroi antérieure du vagin. — 18. Petite portion de la face interne de la paroi antérieure du vagin. — 19. Cavité et paroi postérieure du vagin.— 20. 20. Plis transversaux qu'on observe sur la paroi postérieure du vagin.— 21. Lèvre antérieure du col de la matrice, et — 22. Lèvre postérieure de cet organe. — 23. Ouverture du col de l'utérus. — 24. Commissure postérieure de la vulve. — 25. Caroncules myrtiformes. —26. Le périnée. —27. L'anus.— 28. Le rectum, lié et déjeté en arrière. — 29. 29. Les deux moitiés du clitoris. — 30. 30. Les petites lèvres. — 31. 31. Portion des grandes lèvres. — 32. 32. Les fesses.

TABLE.

PLANCHE I.

OS.

Figure 1. Os coronal. (*face antérieure*). — 2. Le même os (*vu par sa face inférieure*). — 3. Pariétal gauche (*face externe*). — 4. Éthmoïde (*face supérieure*). — 5. Le même os (*représenté par sa face inférieure*). — 6. Sphénoïde (*face supérieure*). — 7. Le même os (*vu par sa face postérieure*). — 8. Occipital (*vu par sa partie inférieure*). — 9. Le même os (*vu par sa face postérieure*). — 10. Temporal (*face externe*). — 11. Le même os (*vu par sa face interne*). — 12. Os maxillaire supérieur gauche (*face externe*). — 13. Le même os (*vu par sa face interne*). — 14. Os de la pommette du côté gauche (*face externe*). — 15. Le même os (*face interne*). — 16. Os propres du nez (*face externe*). — 17. Os unguis. — 18. Os palatin (*face externe*).

PLANCHE II.

Figure 1. Mâchoire inférieure. — 2. Os hyoïde. — 3. Le même os (*vu de côté*). — 4. Tête (*vue par sa région antérieure*). — 5. Tête (*vue de côté*). — 6. Base du crâne. — 7. Colonne vertébrale (*face antérieure*). — 8. Colonne vertébrale (*vue de côté*). — 9. Première vertèbre cervicale (atlas) (*face postérieure*). — 10. Seconde vertèbre cervicale (axis) (*face supérieure et postérieure*). — 11. Quatrième vertèbre cervicale (*face supérieure*). — 12. Huitième vertèbre dorsale (*vue par sa face supérieure*). — 13. Quatrième vertèbre lombaire (*vue par sa face supérieure*).

PLANCHE III.

OS.

Figure 1. Sternum (*face antérieure*). — 2. Les douze côtes (*face externe*). — 3. Les douze côtes (*face interne*). — 4. Sacrum (*face postérieure*). — 5. Os iliaque gauche (*face externe*). — 6. Bassin d'homme (*face antérieure*).

PLANCHE IV.

OS.

Figure 1. Clavicule gauche (*face supérieure*). — 2. Omoplate droite (*face postérieure*). — 3. Humérus gauche (*face postérieure*). — 4. Radius gauche (*face antérieure*). — 5. Cubitus gauche (*face postérieure*). — 6. Main droite (*face palmaire ou antérieure*). — 7. Fémur droit (*face postérieure*). — 8. Rotule. — 9. Tibia gauche (*face antérieure*). — 10. Péroné gauche (*face postérieure*). — 11. Pied gauche (*face supérieure ou dorsale*). — 12. Squelette d'homme (*vu de face*).

PLANCHE V.

ARTICULATIONS.

Figure 1. Articulation temporo-maxillaire (*côté gauche*). — 2. La même articulation représentée en dedans. — 3. Articulations occipito-atloïdienne et atloïdo-axoïdienne (*face antérieure*). — 4. Articulations occipito-atloïdienne et atloïdo-axoïdienne (*face postérieure*). — 5. Articulation occipito-atloïdienne vue du côté du canal vertébral. — 6. Articulations occipito-axoïdienne et atloïdo-axoïdienne (*face postérieure*). — 7. Les trois premières vertèbres lombaires avec les cartilages intervertébraux. — 8. Lames des vertèbres avec les ligamens jaunes qui remplissent leurs intervalles. — 9. Atlas avec le ligament tranverse de l'articulation atloïdo-axoïdienne (*face supérieure*). — 10. Colonne vertébrale d'adulte représentée de profil. — 11. Articulations des sept premières côtes avec le sternum au moyen de leurs cartilages de prolongement. — 12. Plan antérieur du bassin avec ses ligamens. — 13. Plan postérieur du bassin avec ses ligamens.

PLANCHE VI.

ARTICULATIONS.

Figure 1. Articulation sterno-claviculaire. — 2. Articulations scapulo-claviculaire et scapulo-humérale. — 3. Articulations des os de l'avant-bras et de la main. — 4. Les mêmes articulations (*vues par leur face postérieure*). — 5. Os du carpe et du métacarpe sciés verticalement pour montrer leurs articulations et leurs synoviales. — 6. Articulations tibio-fémorale, tibio-péronière supérieure et rotulienne (*face antérieure*). — 7. Les mêmes articulations représentées par leur face postérieure). — 8. Intérieur de l'articulation tibio-fémorale gauche. — 9. Articulations de la jambe et du pied (*face antérieure*). — 10. Articulations du pied (*face inférieure*).

PLANCHE VII.

MUSCLES.

Figure 1. Muscles du crâne et de la face (*partie antérieure*). — 2. Muscle temporal. — 3. Muscles du crâne et de la face. — 4. Muscles de l'œil. — 5. Muscles ptérygoïdiens. — 6. Muscles péristaphylins. — 7. Muscles de la langue. — 8. Muscles de la région linguale (*face antérieure*). — 9. Muscles du pharynx (*face postérieure*). — 10. Muscles constricteurs du pharynx et buccinateur (*face latérale*). — 11. Muscles antérieurs du cou. — 12. Muscles du cou (*face latérale*). — 13. Muscles des régions hyoïdiennes.

PLANCHE VIII.

MUSCLES.

Figure 1. Muscles scalènes antérieur et postérieur, muscles long du col, et petit droit antérieur de la tête. — 2. Muscles grand et petit pectoral et sous-clavier. — 3. Muscles grand dentelé, sous-scapulaire, angulaire de l'omoplate, scalènes postérieur et antérieur, etc. — 4. Muscles sur-costaux. — 5. Muscle triangulaire du sternum. — 6. Muscles droit antérieur de l'abdomen, grand oblique, petit oblique de l'abdomen, cremaster, etc. — 7. Muscle transverse de l'abdomen et son aponévrose. — 8. Muscle diaphragme (*face inférieure*). — 9. Muscles grand et petit psoas, iliaque, etc.

PLANCHE IX.

MUSCLES.

Figure 1. Muscles des régions génitale et anale chez l'homme. — 2. Muscles trapèze, deltoïde, grand dorsal. — 3. Muscles rhomboïde, petit dentelé postérieur, splénius, etc., dans leurs rapports avec les parties voisines. — 4. Muscles splenius, petit dentelé postérieur et supérieur. — 5. Insertions supérieures des muscles sacro-lombaires. — 6. Muscle transversaire. — 7. Muscle petit complexus. — 8. Muscle grand complexus. — 9. Muscles sacro-lombaire, long dorsal, sur-épineux dorso-lombaire, etc., — 10. Muscles inter-épineux (*vus par derrière*).

PLANCHE X.

MUSCLES.

FIGURE 1. Muscles sus-épineux, sous-épineux, grand et petit ronds, etc.—2. Muscles sous-scapulaire, grand rond, biceps brachial, etc.—3. Muscles coraco-brachial, brachial antérieur, triceps brachial, etc.—4. Muscles de l'avant-bras dans leur situation et leurs rapports naturels (*Région antérieure et superficielle*). —5. Muscle fléchisseur superficiel des doigts mis à découvert. — 6. Muscles de l'avant-bras (*Régions externe, postérieure et superficielle*). — 7. Muscles de l'avant-bras (*Région postérieure et profonde*).

PLANCHE XI.

MUSCLES.

FIGURE 1. Muscles opposant et court fléchisseur du pouce, adducteur et court fléchisseur du petit doigt, etc. —2. Muscles court fléchisseur et adducteur du pouce, et opposant du petit doigt. — 3. Les quatre muscles inter-osseux dorsaux. — 4. Les trois muscles inter-osseux palmaires. —5. Le muscle grand fessier gauche.—6. Muscles moyen fessier, jumeaux, carré, etc. —7. Muscle petit fessier. — 8. Muscle obturateur externe. —9. Muscle obturateur interne. — 10. Muscles de la partie antérieure de la cuisse dans leurs rapports naturels.—11. Muscle triceps fémoral, etc. — 12. Muscles de la partie postérieure de la cuisse. — 13. Muscles de la partie interne de la cuisse.

PLANCHE XII.

MUSCLES.

FIGURE 1. Muscle de la région jambière antérieure. — 2. 3. Muscles de la région jambière postérieure.—4. 5. Muscles de la région jambière postérieure et profonde. — 6. 7. 8. 9. 10. Muscles du pied. —11. Larynx (*face antérieure d'après M. J Cloquet*). — 12. Larynx (*face postérieure d'après le même auteur*).

PLANCHE XIII.

ŒIL ET SES DÉPENDANCES.

(D'APRÈS SOEMMERING).

FIGURE 1. OEil droit (*les paupières ouvertes*). — 2. Paupières de l'œil gauche avec la glande lacrymale (*vue par derrière*). —3. Face interne des paupières augmentée du double. — 3 bis. Globe de l'œil. — 4. Moitié antérieure de l'œil coupé verticalement et en travers (*vue par derrière*).—5. Partie postérieure du même œil. — 6. Globe de l'œil gauche coupé horizontalement. —7. La rétine (*vue par sa face postérieure*). — 8. Corps vitré enveloppé par la rétine (*vu par sa partie antérieure*). — 9. La rétine recouvrant le corps vitré.— 10. La choroïde injectée. — 11. Face antérieure de l'iris et de la choroïde. — 12. Face postérieure des procès ciliaires et de l'iris. — 13. Coupe verticale de l'œil et de l'orbite. — 14. Iris et membrane pupillaire d'un fœtus de six mois et demi (*vues en devant et injectées*). —15. Iris d'un fœtus de huit mois (*vue par la face postérieure*), après la rupture de la membrane pupillaire. — 16. Le cristallin. — 17. Les cartilages tarses des deux paupières (*vus par leur face antérieure*), réunis en dedans par le tendon du muscle palpébral.

PLANCHE XIV.

OREILLE ET SES DÉPENDANCES.

(D'APRÈS SOEMMERING).

FIGURE 1. Oreille (*vue par sa face externe*). — 2. Cartilage de l'oreille avec ses muscles. — 3. Oreille externe, oreille moyenne et oreille interne, dans leurs rapports naturels. — 4. Le Labyrinthe et les osselets du tympan, représentés environ trois fois plus grands que l'état naturel. — 5. Temporal d'un fœtus avec les osselets de l'ouïe. — 6. Le marteau (*face externe*). — 7. L'enclume. — 8. L'étrier (*face supérieure*). — 9. Les quatre osselets de l'ouïe, de grandeur naturelle. — 10. Temporal scié pour montrer le muscle antérieur du marteau.— 11. Temporal scié où l'on voit: 1° Le muscle interne du marteau. 2° Le muscle de l'étrier. — 12. Membrane du tympan et osselets de l'ouïe avec leurs muscles et les nerfs de ces muscles.—13. Oreille interne ou labyrinthe (*face externe*). — 13 bis. Dessin linéaire indiquant la grandeur naturelle du labyrinthe. — 14. Labyrinthe ouvert dans toute son étendue. — 15. Le labyrinthe ouvert pour montrer les parties molles qu'il contient.— 16. Dessin linéaire pour montrer la préparation précédente dans sa grandeur naturelle. — 17. Le labyrinthe ouvert (*vu par dessous*), afin de montrer la disposition de l'utricule commune du canal demi-circulaire vertical inférieur et du nerf auditif.—17 bis. Dessin linéaire représentant la même préparation de grandeur naturelle.—18. Paroi interne du tympan avec sa membrane et ses vaisseaux, représentés trois fois plus grands que de grandeur naturelle. —19. Artère du labyrinthe grossie de quatre fois sa grandeur naturelle.

PLANCHE XV.

NEZ ET LANGUE.

(D'APRÈS SOEMMERING).

FIGURE 1. Le nez représenté de profil; l'épiderme a été enlevé, afin de montrer les follicules sébacées de la peau. — 2. Os et cartilages du nez (*vus de profil*). — 3. Cartilages du nez (*vus de face*). — 3 bis. Cartilage de la cloison des fosses nasales (*vu par son bord antérieur*). — 4. Les cartilages du nez réunis (*vus en dessous*). — 5. Paroi supérieure des fosses nasales. — 6. Paroi externe de la fosse nasale droite (*la membrane muqueuse est enlevée*). — 7. Coupe verticale et transversale qui divise les fosses nasales dans leur partie moyenne, pour montrer leur disposition intérieure. — 8. Tête coupée verticalement et d'avant en arrière sur la ligne médiane, pour montrer la cloison des fosses nasales, la bouche, la langue, etc. — 9. Nerfs qui se distribuent à la membrane muqueuse de la cloison des fosses nasales. — 10. Langue (*face supérieure*), afin de faire voir la disposition des papilles. — 11. Langue et artère linguale injectée. — 12. Langue (*face inférieure*), pour montrer les nerfs de cet organe.

PLANCHE XVI.

CERVEAU ET MOELLE ÉPINIÈRE.

(D'APRÈS GALL ET LANGENBECK).

FIGURE 1. Cerveau (*Face supérieure dépouillée de ses membranes*). — 2. Cerveau (*Face externe de l'hémisphère droit et de la partie droite du cervelet*). —3. Cerveau représenté par sa base, avec l'origine des nerfs qui en proviennent (*d'après Gall*). —4. Moelle allongée et moelle épinière (*face antérieure d'après Langenbeck*). — 5. Moelle allongée et moelle épinière (*Face postérieure*).

PLANCHE XVII.

NERFS.

FIGURE. 1. Nerfs des paupières (*d'après Scarpa*).—2. Nerfs de l'œil et de ses dépendances (*d'après le même auteur*).—3. Nerfs de la troisième paire et ganglion ophthalmique (*d'après le même auteur*). — 4. Nerfs superficiels de la face et du cou (*d'après Charles Bell*). — 5. Nerfs qui se distribuent à la membrane pituitaire de la cloison des fosses nasales du côté gauche (*d'après Bock*). — 6. Nerfs palatins, ganglions sphéno-palatin, cervical supérieur, etc. (*d'après le même auteur*).

PLANCHE XVIII.

NERFS.

FIGURE 1. Nerfs optiques depuis leur origine jusqu'à leur terminaison (*d'après M. J. Cloquet*). — 2. Nerfs de la face (*d'après Bock*). — 3. Nerfs dentaires supérieurs et inférieurs (*d'après Bock*). — 4. Nerfs de la neuvième paire ou grand hypoglosse (*d'après Scarpa*).

PLANCHE XIX.

NERFS.

FIGURE 1. Nerf glosso-pharyngien et rameau pharyngien du nerf de la huitième paire (*d'après Searpa*). — 2. Nerf sous-occipital et branches postérieures des nerfs cervicaux (*d'après Aseh*). —3. Premiers nerfs cervicaux (*d'après Aseh*).—4. Nerfs cardiaques du côté droit (*d'après Searpa*).

PLANCHE XX.

NERFS.

FIGURE 1. Plexus brachial (*d'après Charles Bell*). — 2. Dessin linéaire représentant le centre cérébro-spinal et les nerfs de la langue, du larynx, du poumon, du cœur, de l'estomac et du diaphragme (*d'après John Shaw*).—3. Dessin linéaire représentant le système cérébro-spinal, et l'origine des nerfs (*face antérieure, d'après le même auteur*).

PLANCHE XXI.

NERFS.

FIGURE 1. Nerfs superficiels de la partie antérieure des membres supérieurs (*d'après Loder*). — 2. Nerfs superficiels de la partie postérieure du membre supérieur (*d'après Loder*). — 3. Rameau palmaire du nerf radial (*d'après Loder*). — 4. Nerfs profonds du membre supérieur (*d'après Loder*).

PLANCHE XXII.

NERFS.

FIGURE 1. Nerf médian (*d'après Loder*). — 2. Rameau profond du nerf radial (*d'après Loder*). — 3. Plexus sciatique (*d'après Camper*).

PLANCHE XXIII.

NERFS.

FIGURE 1. Nerfs lombaires et sacrés dans leurs rapports entre eux et les deux nerfs sympathiques (*d'après Fischer*). — 2. Nerf sous-cutané de la partie antérieure du membre inférieur (*d'après Walter*). — 3. Nerf sous-cutané de la partie postérieure du membre inférieur (*d'après le même auteur*).

PLANCHE XXIV.

NERFS.

FIGURE. 1. Nerfs et plexus lombaires (*d'après Schmidt*). — 2. Nerfs crural et autres nerfs de la partie antérieure du membre inférieur (*d'après Fischer*). — 3. Nerfs superficiels de la face postérieure de la cuisse (*d'après Fischer*). — 4. Nerfs de la plante du pied (*d'après Fischer*).

PLANCHE XXV.

NERFS.

FIGURE 1. Nerfs superficiels du plexus lombaire (*d'après Schmidt*). —2. Nerf de la partie antérieure du membre inférieur (*d'après Fischer*). — 3. Nerfs profonds de la partie postérieure du membre inférieur (*d'après Fischer*). — 4. Nerfs de la plante du pied (*d'après Fischer*).

PLANCHE XXVI.

NERFS.

Nerf grand sympathique depuis la sixième côte jusqu'au sacrum (*d'après Walter*).

PLANCHE XXVII.

NERFS.

FIGURE 1. Plexus semi-lunaire et ganglions cœliaques droits, ganglions rénaux et spermatiques, origine des plexus mésentériques supérieur et inférieur, nerfs hypogastriques du même côté (*d'après Walter*).

PLANCHE XXVIII.

NERFS.

FIGURE 1. Nerfs grand sympathique et pneumo-gastrique gauches; (*d'après Walter. L'estomac et le poumon sont renversés*).

PLANCHE XXIX.

ARTÈRES.

(D'APRÈS TIEDEMANN).

FIGURE 1. Situation du cœur et de l'aorte. — 2. Artères carotide et sous-clavière. — 3. Artères superficielles de la poitrine, du cou et de la tête. — 4. Artères de la face.

PLANCHE XXX.

ARTÈRES.

(D'APRÈS TIEDEMANN).

FIGURE 1. Artères de la base du cerveau. —2. Artères de la partie postérieure du cou et de l'épaule. — 3. Artères antérieures et superficielles du membre supérieur. — 4. Artères antérieures et profondes du membre supérieur. — 5 Artères postérieures et superficielles du membre supérieur. — 6. Artères postérieures et profondes du membre supérieur.

PLANCHE XXXI.

ARTÈRES.

(D'APRÈS TIEDEMANN).

FIGURE 1. Artère aorte et branches qu'elle fournit. —2. Aorte abdominale, et branches qui en naissent.

PLANCHE XXXII.

ARTÈRES.

(D'APRÈS TIEDEMANN).

FIGURE 1. Artères de l'estomac et du foie. — 2. Artères de l'estomac, du duodénum et du pancréas, de la rate (*L'estomac est vu en dessous*). — 3. Artères de la face postérieure de l'estomac. — 4. Artère mésentérique supérieure.

PLANCHE XXXIII.

ARTÈRES.

(D'APRÈS TIEDEMANN).

FIGURE 1. Artère mésentérique inférieure. —2. Artère hypogastrique chez l'Homme. — 3. Artère honteuse interne chez l'homme. — 4. Artère hypogastrique chez la Femme. — 5. Artère honteuse interne chez la Femme.

PLANCHE XXXIV.

ARTÈRES.

(D'APRÈS TIEDEMANN).

FIGURE 1. Artères de l'utérus (*six jours après l'accouchement*). — 2. Artères mammaires interne et épigastrique. — 3. Artères de la face antérieure de la cuisse. — 4. Artères de la partie postérieure du bassin et de la cuisse.

PLANCHE XXXV.

ARTÈRES.

(D'APRÈS TIEDEMAN).

FIGURE 1. Artères superficielles de la face antérieure de la jambe et du pied. — 2. Artère tibiale antérieure. — 3. Artères de la partie supérieure et externe du pied. — 4. Artères superficielles du jarret et de la partie postérieure de la jambe. — 5. Artères profondes du jarret et de la partie postérieure de la jambe. — 6. Artères profondes du genou avec leurs anastomoses. — 7. Artères de la partie interne du pied.

PLANCHE XXXVI.

ARTÈRES ET VEINES.

FIGURE 1. Artères superficielles de la plante du pied (*d'après Tiedemann*). — 2. Ramifications des artères plantaires (*d'après le même auteur*). — 3. Artères plantaires profondes (*d'après le même auteur*). — 4. Veines superficielles de la tête et du cou (*d'après Walter*). — 5. Veines de l'œil (*d'après Walter*). — 6. Veines profondes de la tête et du cou (*d'après le même auteur*).

PLANCHE XXXVII.

VEINES.

(D'APRÈS LODER).

FIGURE 1. Veines superficielles de la face antérieure du membre supérieur. — 2. Veines superficielles des parties externe et postérieure du membre supérieur. — 3. Veines profondes du bras. — 4 Veines profondes de la partie postérieure du membre supérieur.

PLANCHE XXXVIII.

VEINES.

(D'APRÈS LODER).

FIGURE 1. Veines du cou, de la poitrine et du ventre, qui se jettent dans les veines caves. — 2. Grande veine mésentérique. — 3. Petite veine mésentérique.

PLANCHE XXXIX.

VEINES.

FIGURE 1. Veines de l'estomac et du grand épiploon injectées (*d'après Loder*). — 2. Veine cave inférieure et veines du bassin injectées (*d'après le même auteur*). — 3. Veines de l'utérus injectées (*d'après Walter*). — 4. Veines caves, veines azygos et demi-azygos et veines intercostales (*d'après M. J. Cloquet*).

PLANCHE XL.

VEINES.

(D'APRÈS LODER).

FIGURE 1. Veines superficielles de la partie interne du membre inférieur. — 2. Veines superficielles de la partie externe du membre inférieur. — 3. Veines profondes de la face antérieure de la jambe et de la face dorsale du pied. — 4. Veines profondes de la cuisse (*face antérieure*). — 5. Veines profondes de la cuisse et de la jambe (*face postérieure*). — 6. Veines profondes de la plante du pied.

PLANCHE XLI.

ORGANES DE LA CIRCULATION CHEZ LE FOETUS.

(D'APRÈS TIEDEMANN).

PLANCHE XLII.

VAISSEAUX LYMPHATIQUES.

(D'APRÈS MASCAGNI ET CRUIKSHANK).

FIGURE 1. Portion de l'intestin jéjunum et du mésentère dont les vaisseaux lymphatiques et sanguins sont injectés. — 2. Portion de l'intestin iléon, coupée et étendue. — 3. Portion du péritoine qui recouvrait la surface du lobe gauche du foie. — 4. Tronc lymphatique tibial postérieur, injecté au mercure, afin de faire voir les nodosités des vaisseaux lymphatiques. — 5. Ganglion inguinal injecté au mercure, et dont les cellules ont été mises à nu. — 6. Ganglion injecté par les vaisseaux afférens, et qui est formé seulement par des vaisseaux lymphatiques repliés sur eux-même. — 7. Sujet du sexe masculin sur lequel on a représenté l'ensemble du système lymphatique de la face antérieure du corps (*d'après Loder et M. J. Cloquet*). — 8. Autres sujet du sexe masculin sur lequel on a représenté l'ensemble du système lymphatique de la partie postérieure du corps.

PLANCHE XLIII.

CŒUR, POUMONS, ESTOMAC, INTESTINS, ETC.

FIGURE 1. Cœur vu par sa face supérieure convexe (*d'après Scarpa*). — 2. Cavités droites du cœur ouvertes dans toute leur étendue (*d'après Loder*). — 3. Cavités gauches du cœur ouvertes dans toute leur étendue (*d'après le même auteur*). — 4. Cœur, poumons et gros vaisseaux qui les unissent, (*vus par leur face antérieure d'après M. J. Cloquet*). — 5. Intestins. — 6. Portion de l'œsophage fendu et représenté par sa face interne (*d'après Loder*). — 7. Estomac dont on a détaché la membrane séreuse pour montrer les fibres musculaires (*d'après le même auteur*). — 8. Estomac et duodénum vus par leur face interne (*d'après Sandifort. On a enlevé la paroi antérieure de ces organes*).

PLANCHE XLIV.

PANCRÉAS, RATE, ORGANES URINAIRES.

FIGURE 1. Le Pancréas avec son conduit excréteur (*d'après Santorini*). — 2. La rate représentée par sa face interne ou concave, qui est en rapport avec l'estomac (*d'après Loder*). — 3. Veine splénique avec ses branches et ses ramifications (*d'après Ruysch*). — 4. Face inférieure du foie, estomac, pancréas, etc. (*d'après Santorini. Le foie est relevé et renversé au dehors*). — 5. Rein gauche avec la capsule surrénale correspondante (*d'après Loder et M. J. Cloquet*). — 6. Moitié d'un rein d'homme coupée longitudinalement (*d'après Loder*). — 7. Vessie distendue par de l'air et vue de trois quarts, sur laquelle on a mis à découvert les fibres musculaires (*d'après Santorini*). — 8. Vessie et urèthre d'une femme adulte, ouverte par leur partie antérieure (*d'après Loder*). — 9. Vessie d'un homme, ouverte dans toute son étendue, ainsi que le canal de l'urèthre (*d'après Loder*).

PLANCHE XLV.

PARTIES GÉNITALES DE L'HOMME ET DE LA FEMME.

FIGURE 1. Cloison médiane des corps caverneux de la verge qui a été soufflée, desséchée et ouverte sur le côté (*d'après Loder*). — 2. Artère profonde droite de la verge, se distribuant au corps caverneux correspondant, les vaisseaux sont injectés et le pénis est soufflé et desséché (*d'après le même auteur*). — 3. Testicule d'un homme adulte, recouvert de la membrane albuginée injectée (*d'après Albinus*). — 4. Testicule injecté au mercure (*d'après Haller*). — 5. Vésicules séminales, vessie et prostate (*d'après Haller*). — 6. Vessie, prostate et vésicules séminales représentées avec leurs rapports dans la cavité pelvienne (*d'après Camper*). — 7. Organes extérieurs de la femme (*d'après M. Martin Saint-Ange*). — 8. Matrice, ovaires, trompes de Fallope, ligamens ronds et vagin d'une femme de vingt-cinq ans (*d'après M. J. Cloquet*).

FIN DE LA TABLE.